ecoline us
ecolineus.com

¿Cuánto sabes de Ecografía?

Nivel 3 - Medio

ecolineus
ecolineus.com

Sumario

¿Cómo hago el test?	3
Preguntas	4 - 23
Respuestas	24
Explicación	25-44
Agradecimientos	45

¿Cómo hago el test?

¡Es muy sencillo!

Nuestra recomendación es la siguiente:

- Prepara un papel y lápiz
- En cada pregunta, escribe la respuesta que creas correcta.
- Compara tus respuestas una vez que finalices en la página de "Respuestas".
- Resuelve tus dudas en el apartado de "Explicación".
- Escribe tus dudas y estaremos encantados de ayudarte.

¿List@?

¿Es este acetábulo normal?

Es posible que haya más de una opción de respuesta correcta

A. Si

B. No

C. No puede valorarse un acetábulo

¿Es normal encontrar doppler positivo en un tendón sano?

Es posible que haya más de una opción de respuesta correcta

A. Si, es normal en todos los tendones

B. Si, es normal en el Tendón de Aquiles

C. No, es signo de afectación

¿Qué ligamentos se encuentran afectados en esta articulación Acromioclavicular?

Es posible que haya más de una opción de respuesta correcta

A. Ligamento Trapezoide

B. Ligamento Conoide

C. Ligamentos Acromioclaviculares

¿Cuál de estas dos fosas olecraneanas es normal?

Es posible que haya más de una opción de respuesta correcta

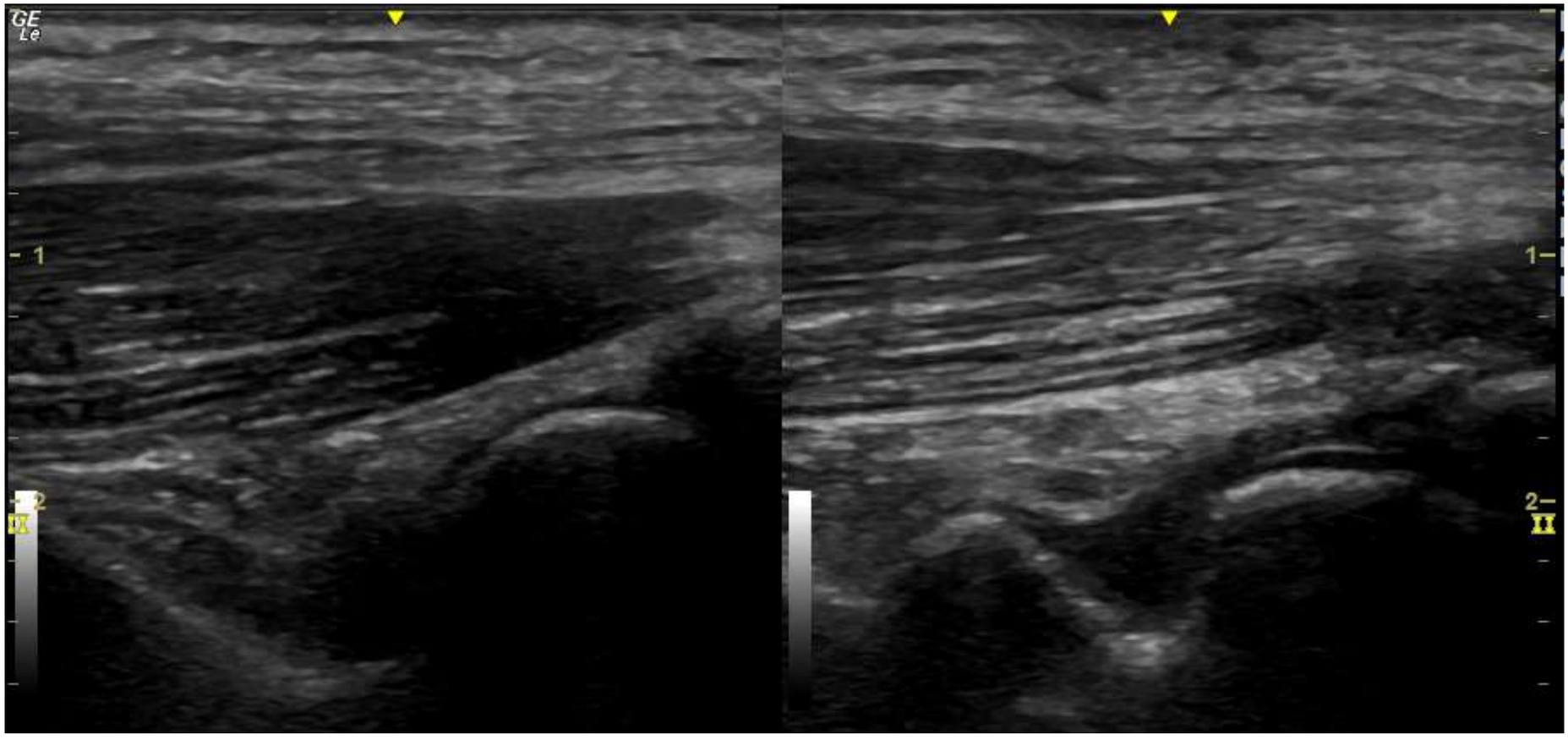

A. Izquierda

B. Derecha

C. Las dos son normales

¿Dónde se encuentra esta afectación?

Es posible que haya más de una opción de respuesta correcta

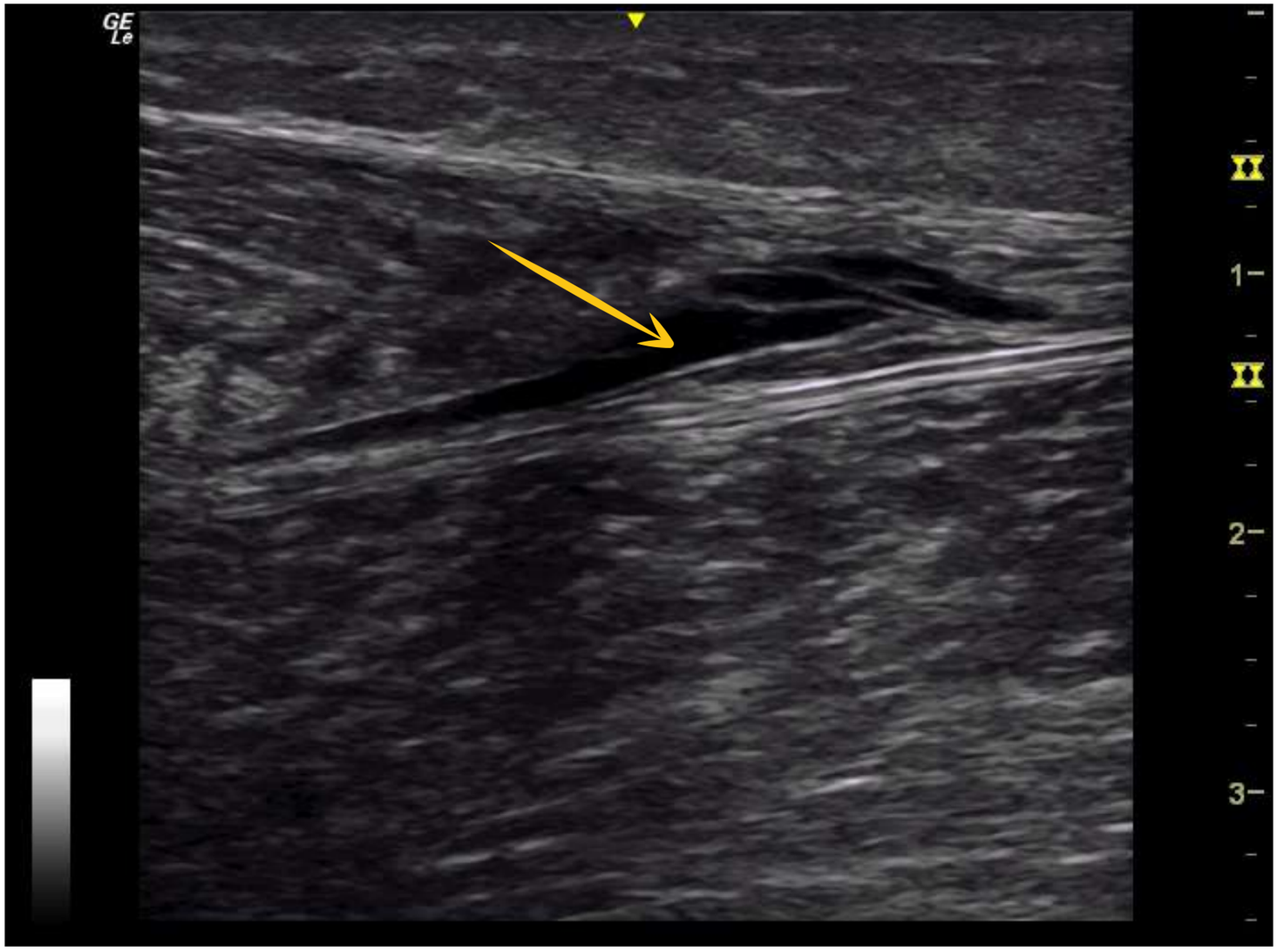

A. Entre Gastrocnemio y Sóleo

B. Entre Aquiles y Sóleo

C. Entre Gastrocnemio y Aquiles

¿En qué compartimento de la rodilla se ha realizado esta exploración?

Es posible que haya más de una opción de respuesta correcta

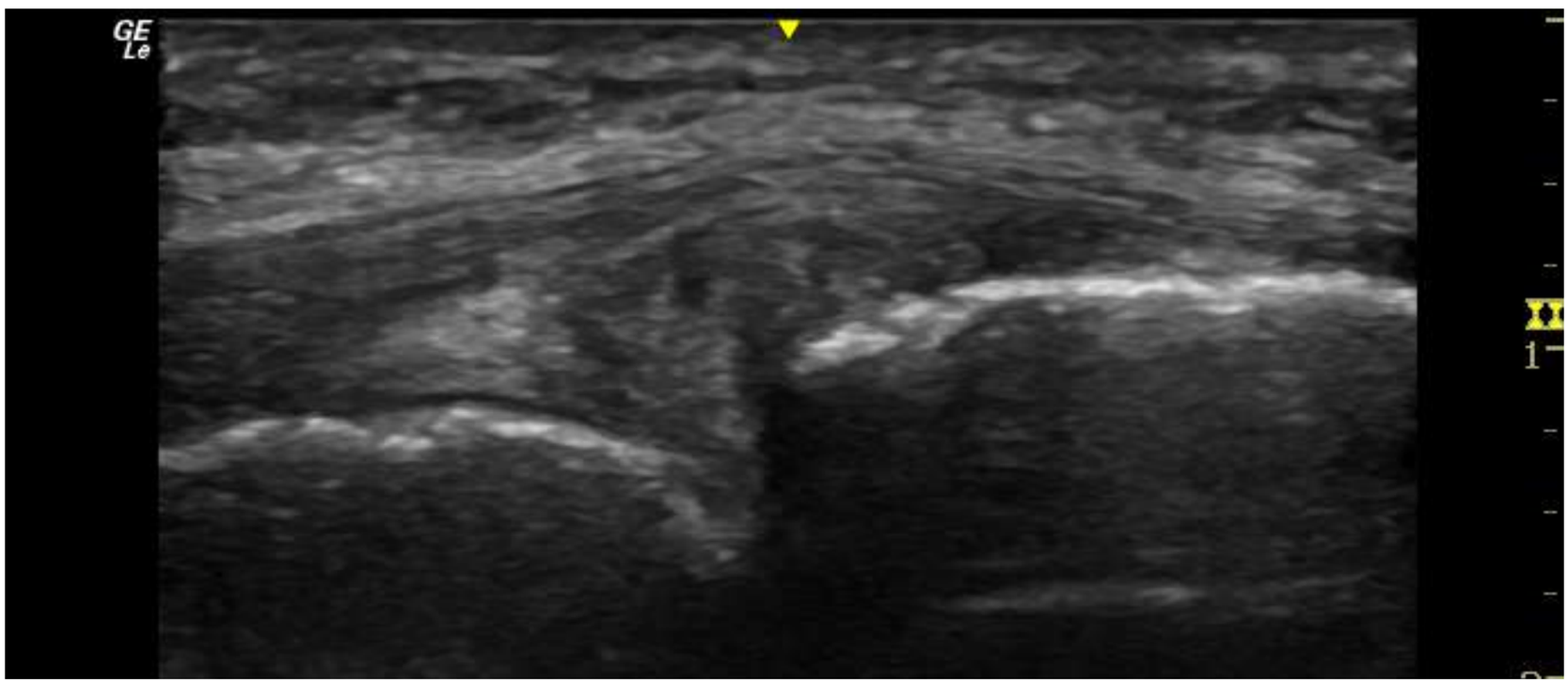

A. Compartimento interno

B. Compartimento externo

C. Compartimento posterior

¿Qué es esta estructura?

Es posible que haya más de una opción de respuesta correcta

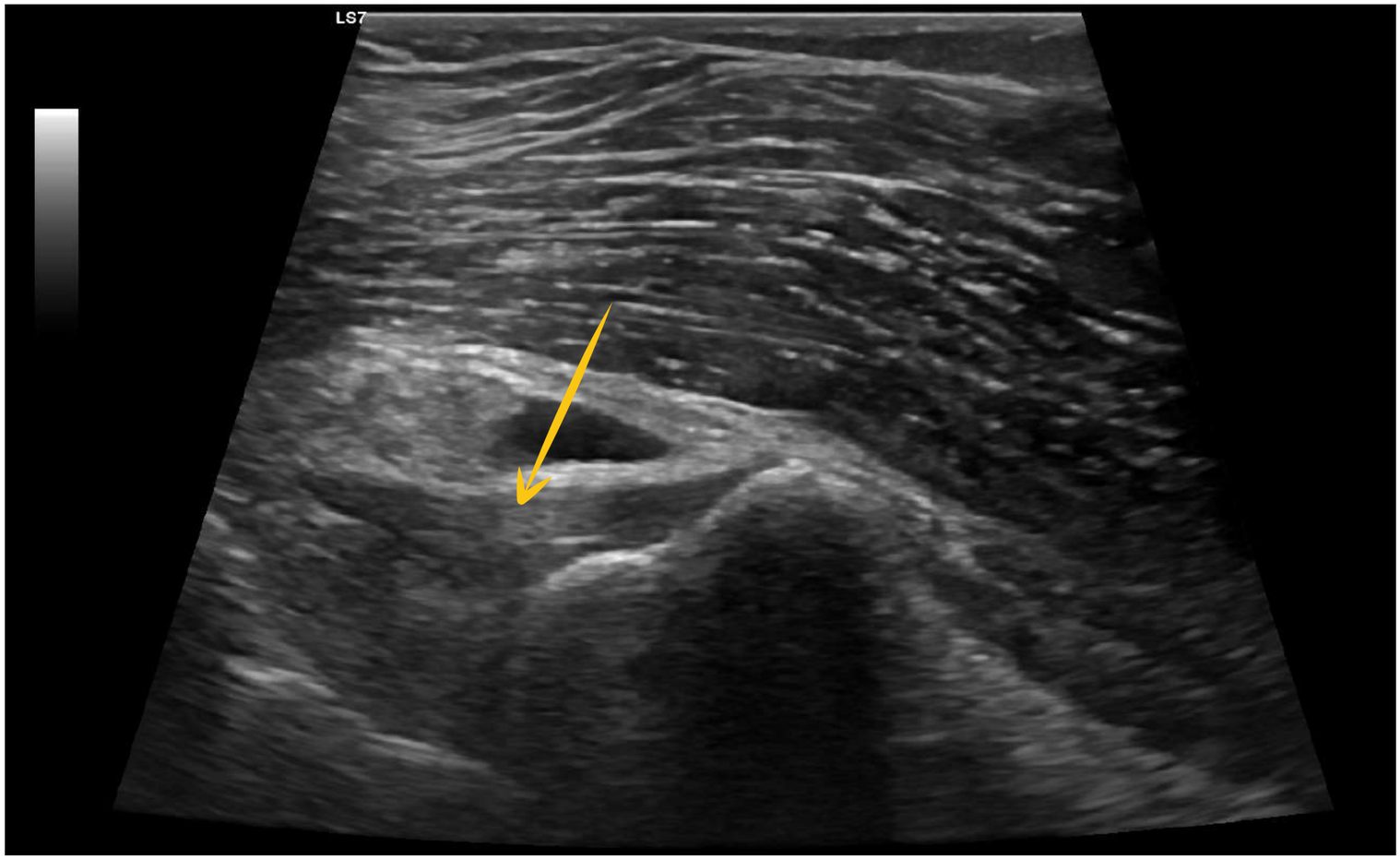

A Ligamento Cruzado Posterior

B. Ligamento Cruzado Anterior

C. Ligamento Mucoso

¿Qué estructura se encuentra afectada en esta imagen?

Es posible que haya más de una opción de respuesta correcta

A. Ligamento Iliofemoral

B. Cápsula

C. Labrum

En este Tendón Epitroclear se observa:

Es posible que haya más de una opción de respuesta correcta

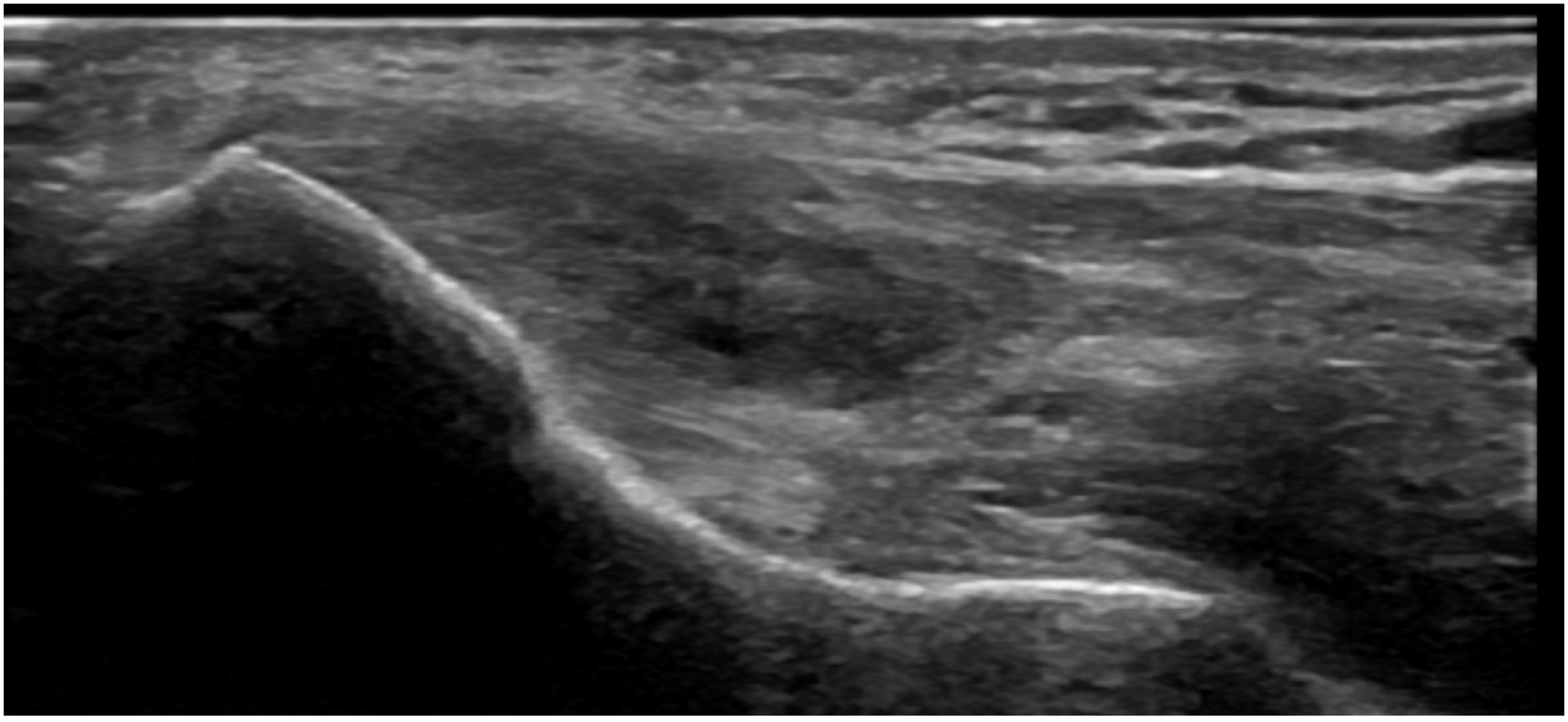

A. Una adaptación del tejido

B. Una tendinosis

C. Afectación del Nervio Cutáneo Medial del Antebrazo

¿Qué es esta zona en el interior del Tendón del Supraespinoso?

Es posible que haya más de una opción de respuesta correcta

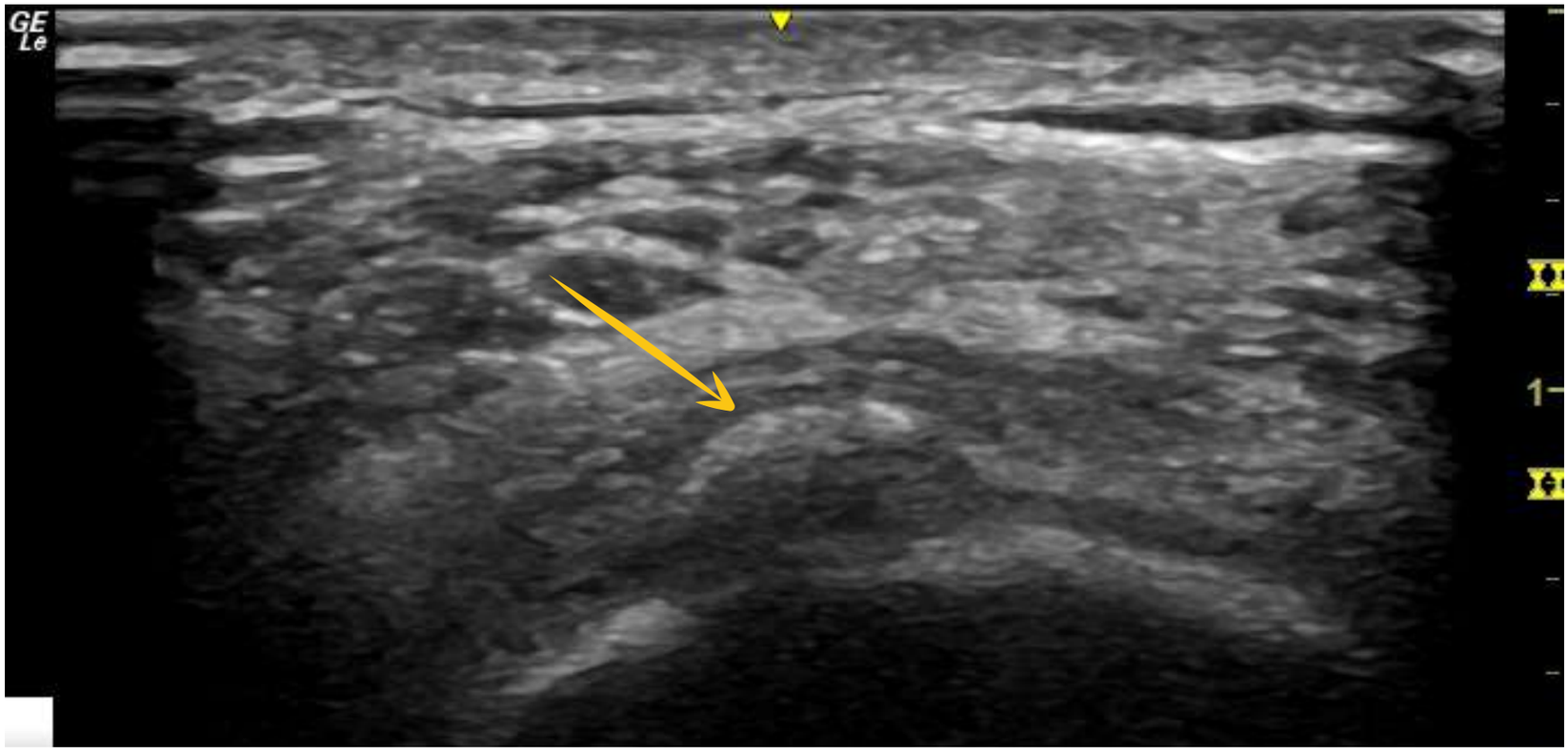

A. Calcificación blanda

B. Calcificación dura

C. Fibrosis

Esta imagen se corresponde con:

Es posible que haya más de una opción de respuesta correcta

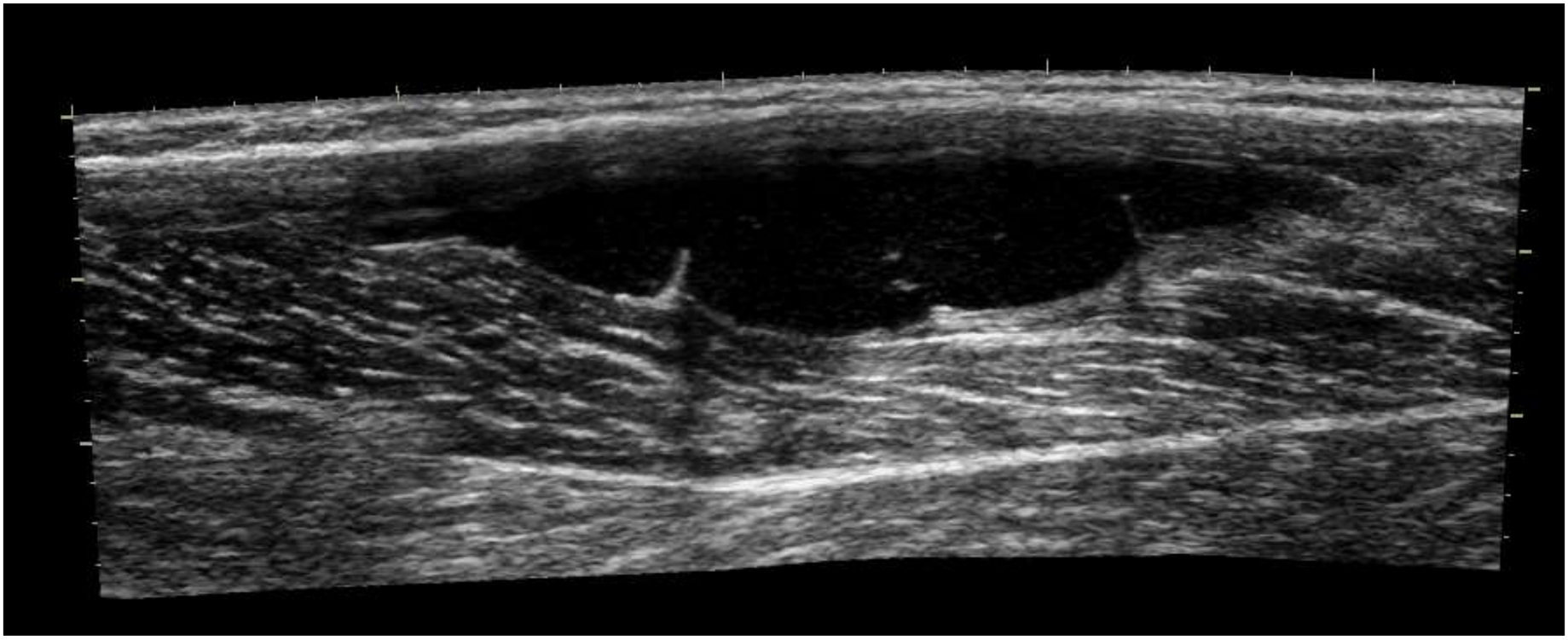

A. Rotura muscular aguda

B. Hematoma encapsulado

C. Variz venosa

¿En qué vientre muscular se encuentra esta afectación?

Es posible que haya más de una opción de respuesta correcta

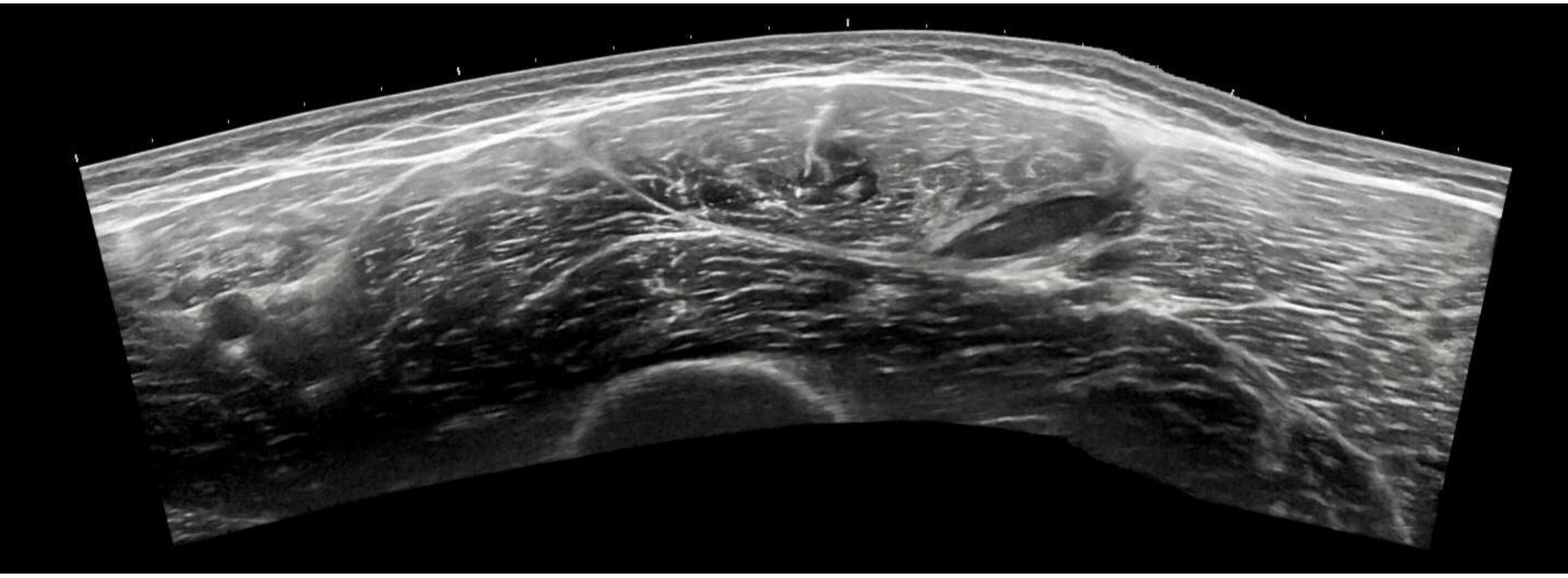

A. Vaso Interno

B. Vasto Externo

C. Recto Anterior

En esta panorámica del Manguito Rotador, ¿qué estructuras hay afectas?

Es posible que haya más de una opción de respuesta correcta

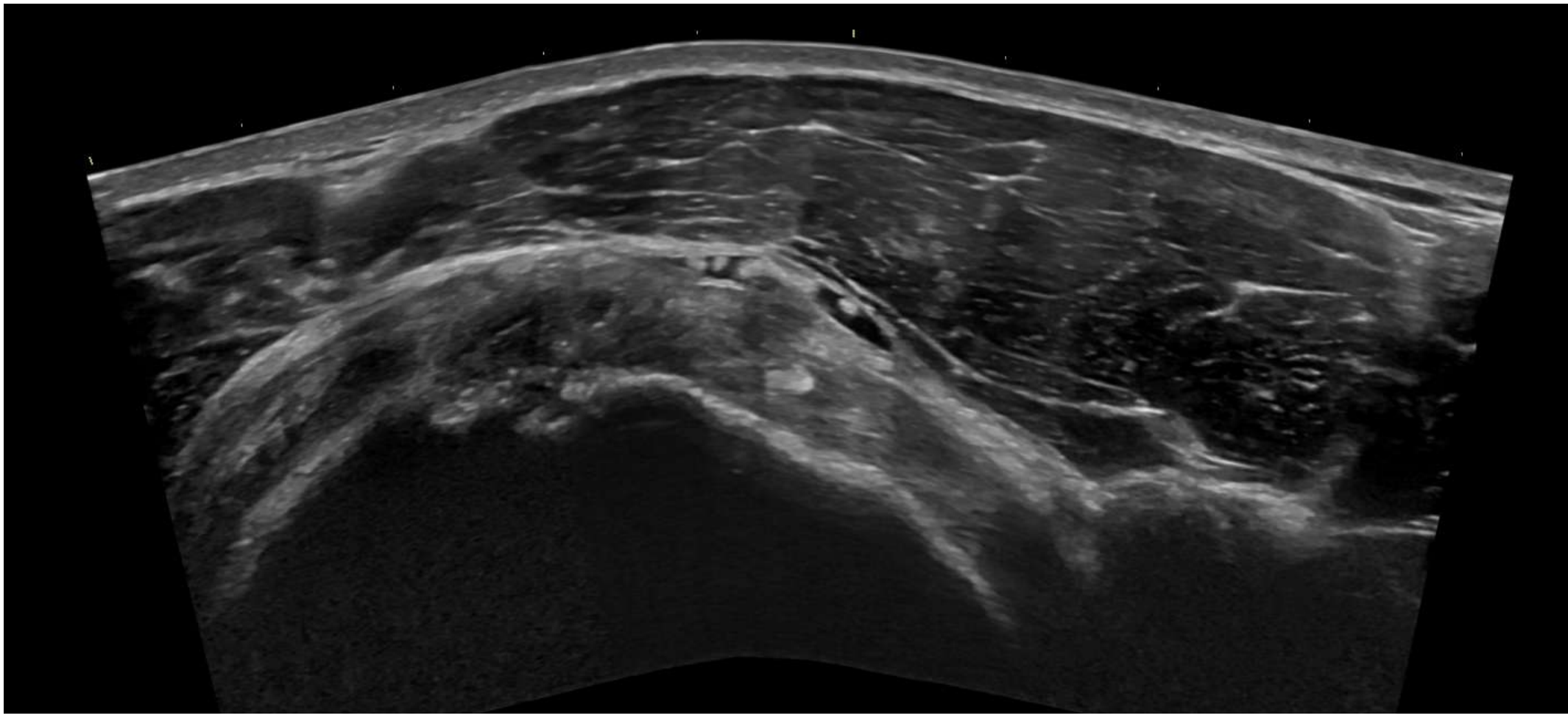

A. Tendón Supraespinoso

B. Bursa

C. Tendón del Subescapular

¿Qué vemos en el interior del Tendón?

Es posible que haya más de una opción de respuesta correcta

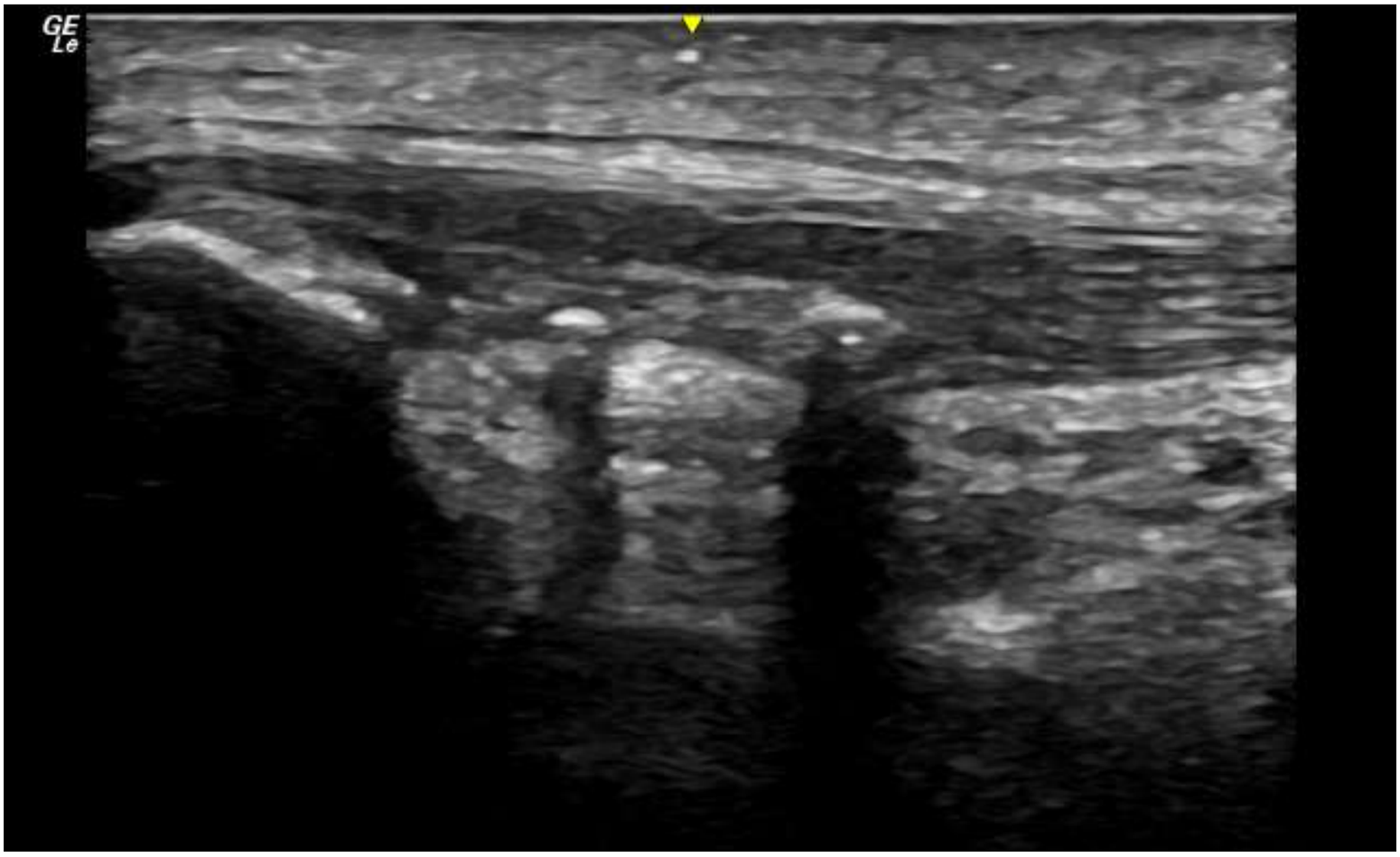

A. Fibrosis

B. Calcificación

C. Artefacto

En este corte transversal de los Músculos Flexores del Pie, ¿qué flecha señala un tendón?

Es posible que haya más de una opción de respuesta correcta

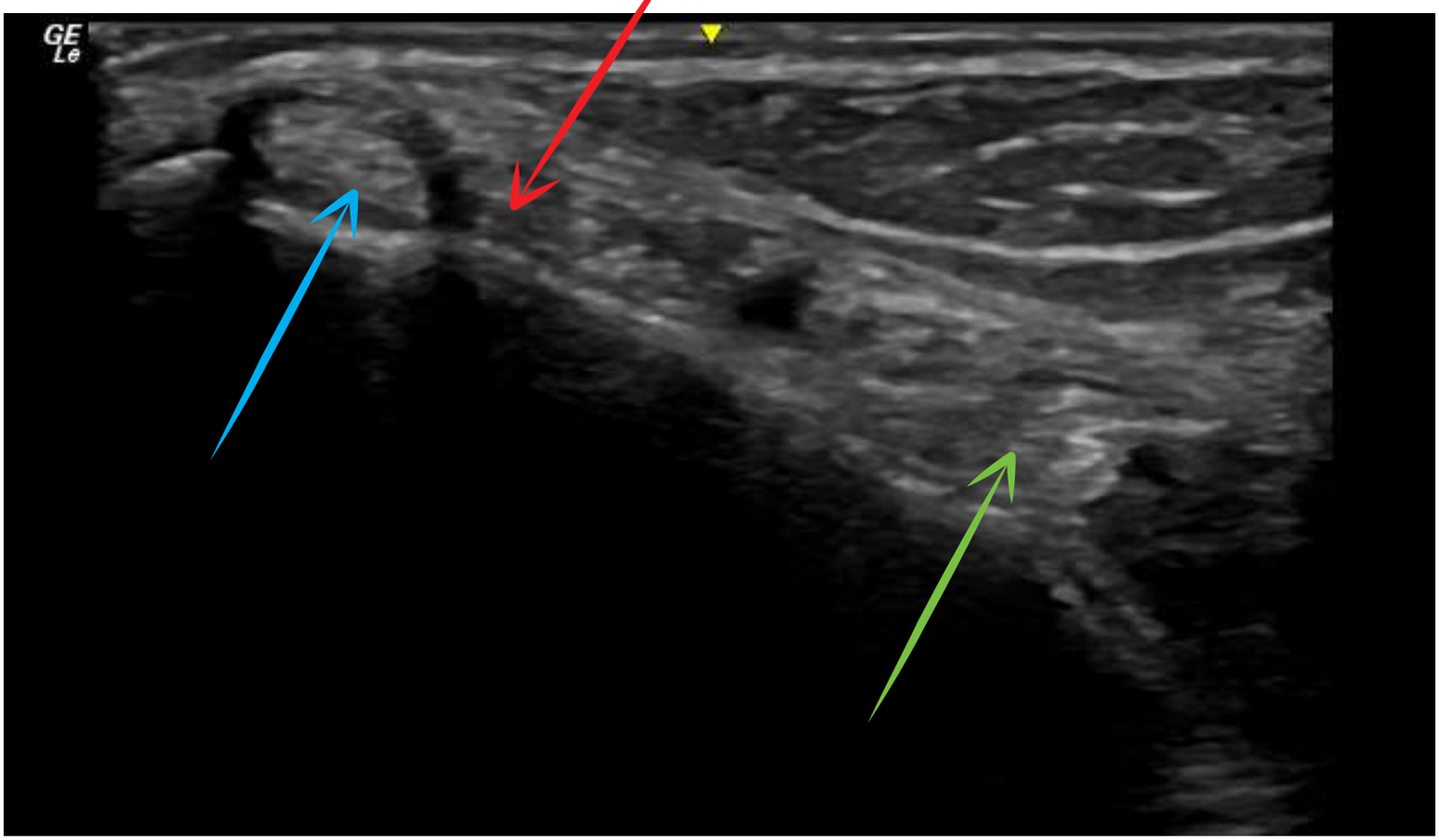

A. Flecha Verde

B. Flecha Roja

C. Flecha Azul

¿Qué estructuras vemos en esta imagen?

Es posible que haya más de una opción de respuesta correcta

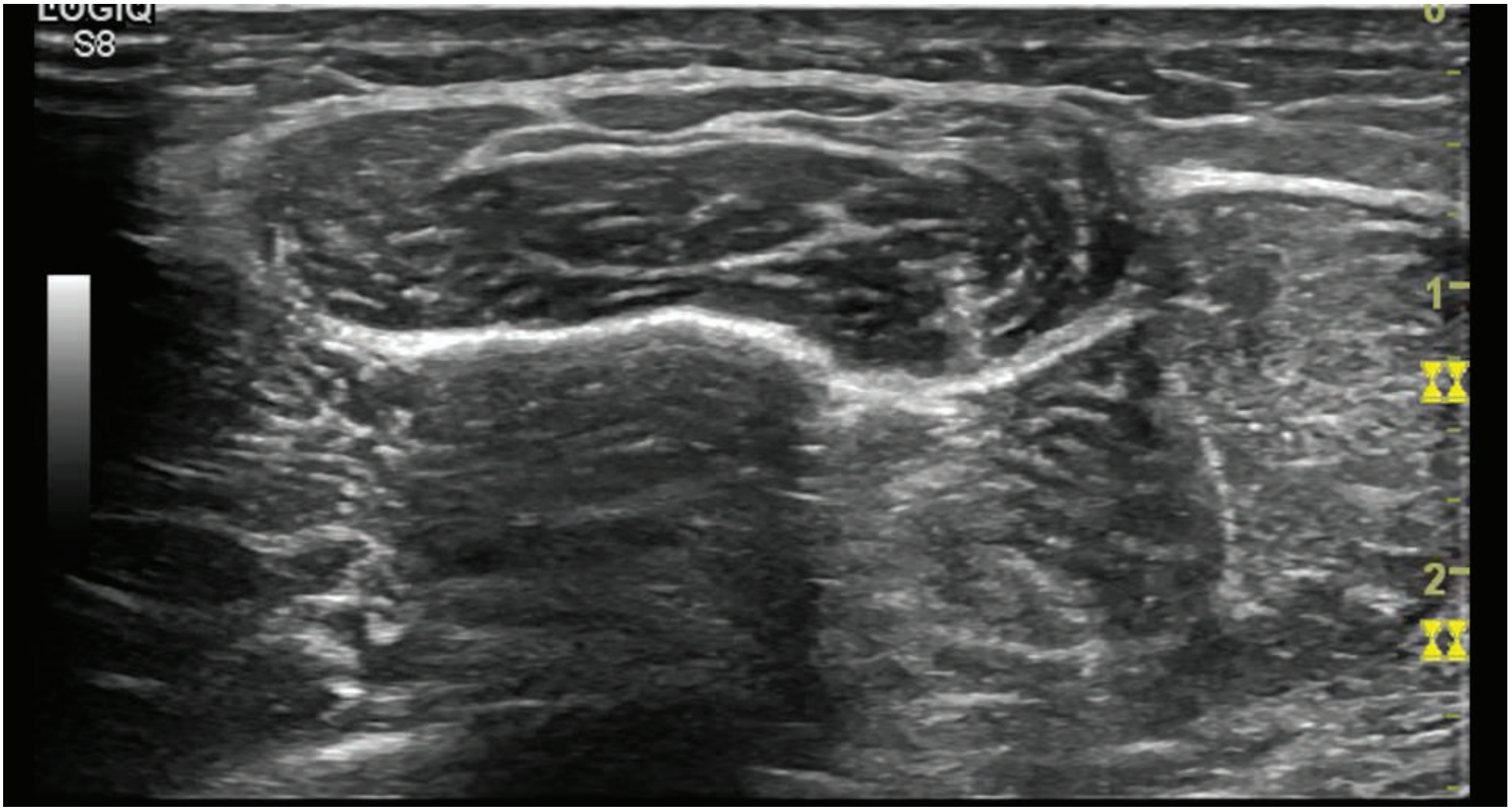

A. Peroneo Corto

B. Peroneo Largo

C. Tercer Peroneo

¿Qué observamos en este Tendón Rotuliano?

Es posible que haya más de una opción de respuesta correcta

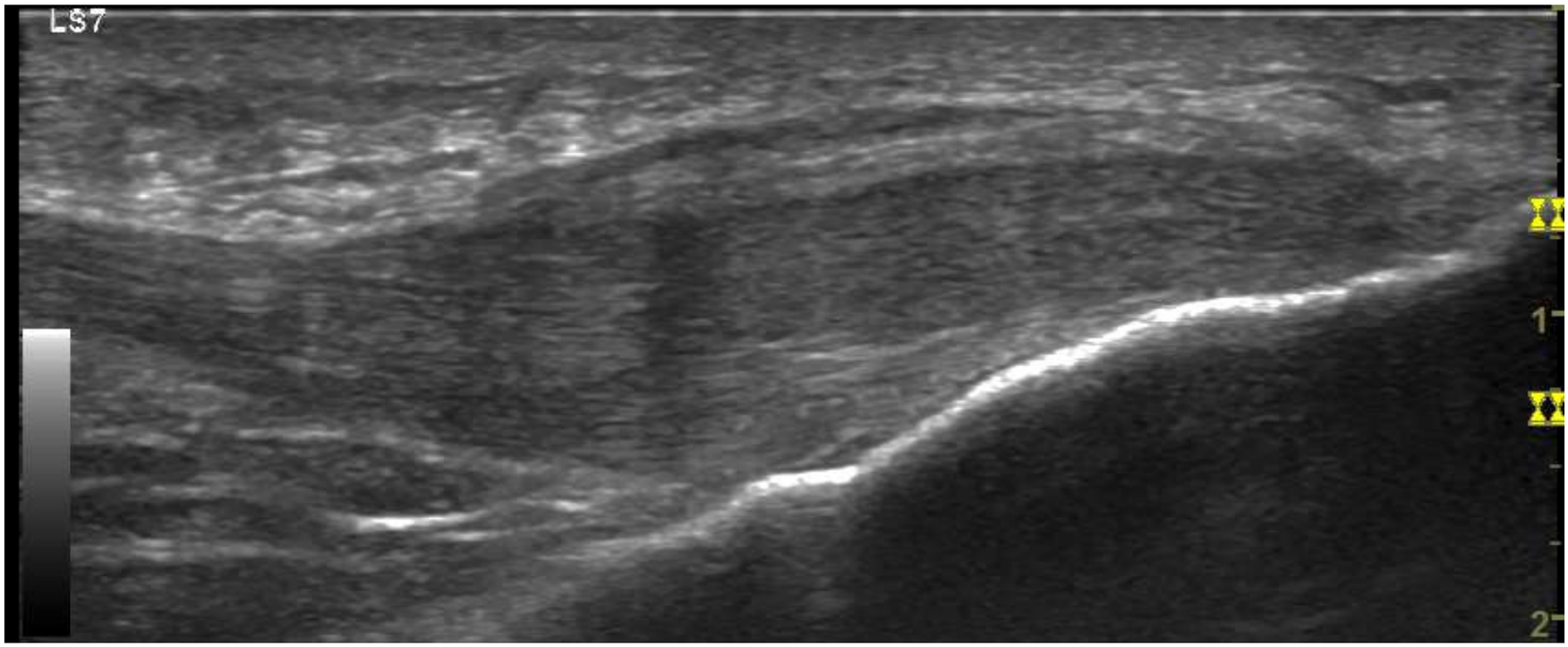

A. Afectación distal del tendón

B. Afectación de la Bursa Prerrotuliana

C. Afectación del Paratendón

¿En que patología es significativa esta imagen de la cortical articular?

Es posible que haya más de una opción de respuesta correcta

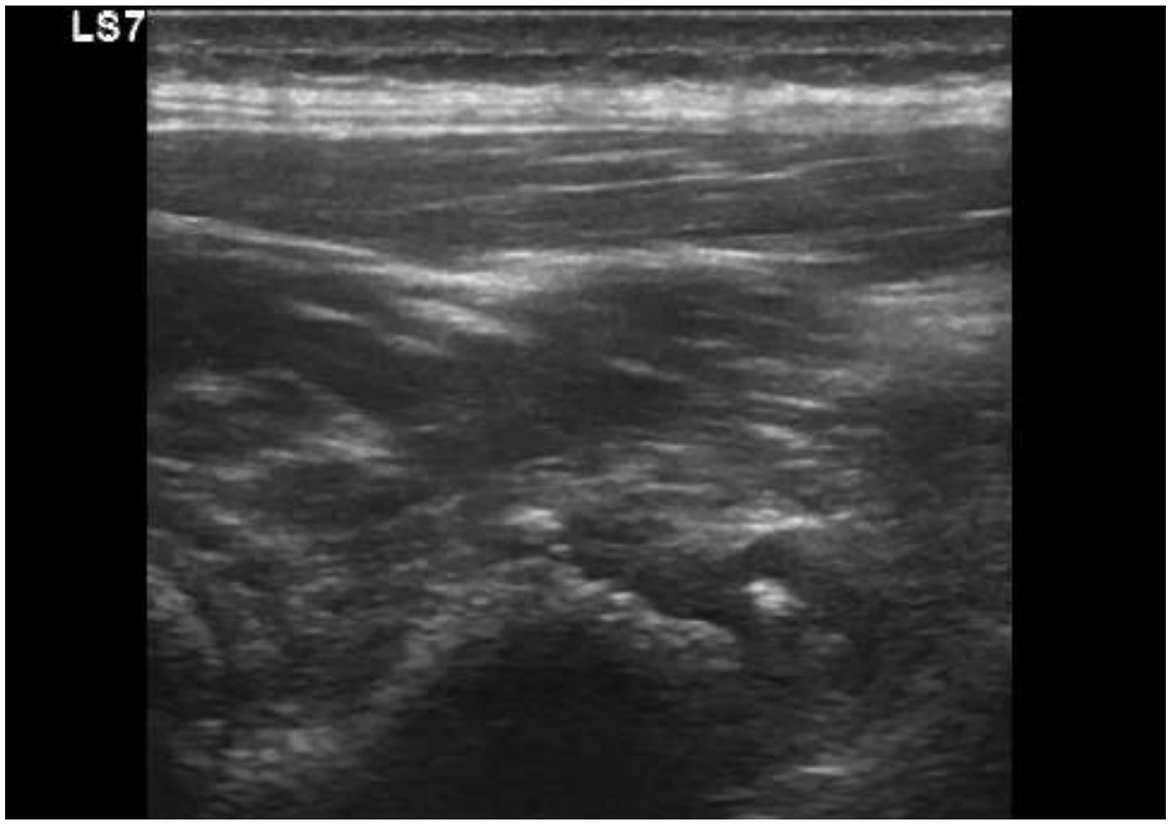

A. Artrosis

B. Tumor de células gigantes

C. Fractura ósea

En este Corte Longitudinal del Ligamento Tibioperoneo Anterior, ¿qué es esto?

Es posible que haya más de una opción de respuesta correcta

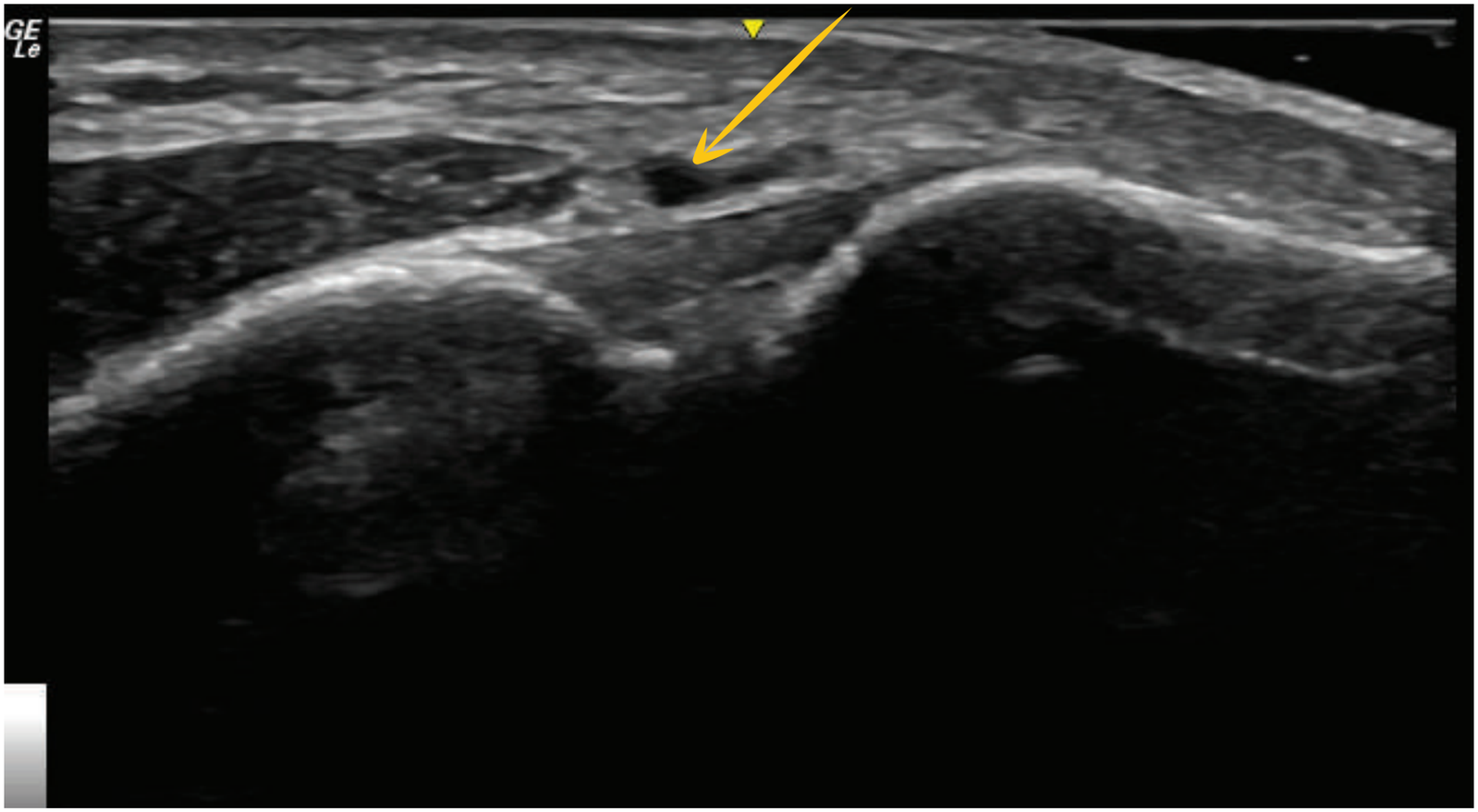

A. Afectación muscular

B. Afectación tendinosa

C. Vaso sanguíneo

ecoline us
ecolineus.com

Respuestas

1. B	11. B
2. C	12. C
3. C	13. AB
4. A	14. BC
5. C	15. ABC
6. A	16. AB
7. A	17.
8. AC	18. AC
9. BC	19. A
10. A	20. C

ecoline us
ecolineus.com

Explicación Pregunta 1

¿Es este acetábulo normal?

B. No

Porqué hay un crecimiento óseo excesivo del acetábulo.

Explicación Pregunta 2

¿Es normal encontrar doppler positivo en un tendón sano?

C. No, es signo de afectación

En estado de normalidad los tendones son prácticamente avasculares, tienen una microvascularización no observable con el doppler.

ecoline us
ecolineus.com

Explicación Pregunta 3

¿Qué ligamentos se encuentran afectados en esta articulación Acromioclavicular?

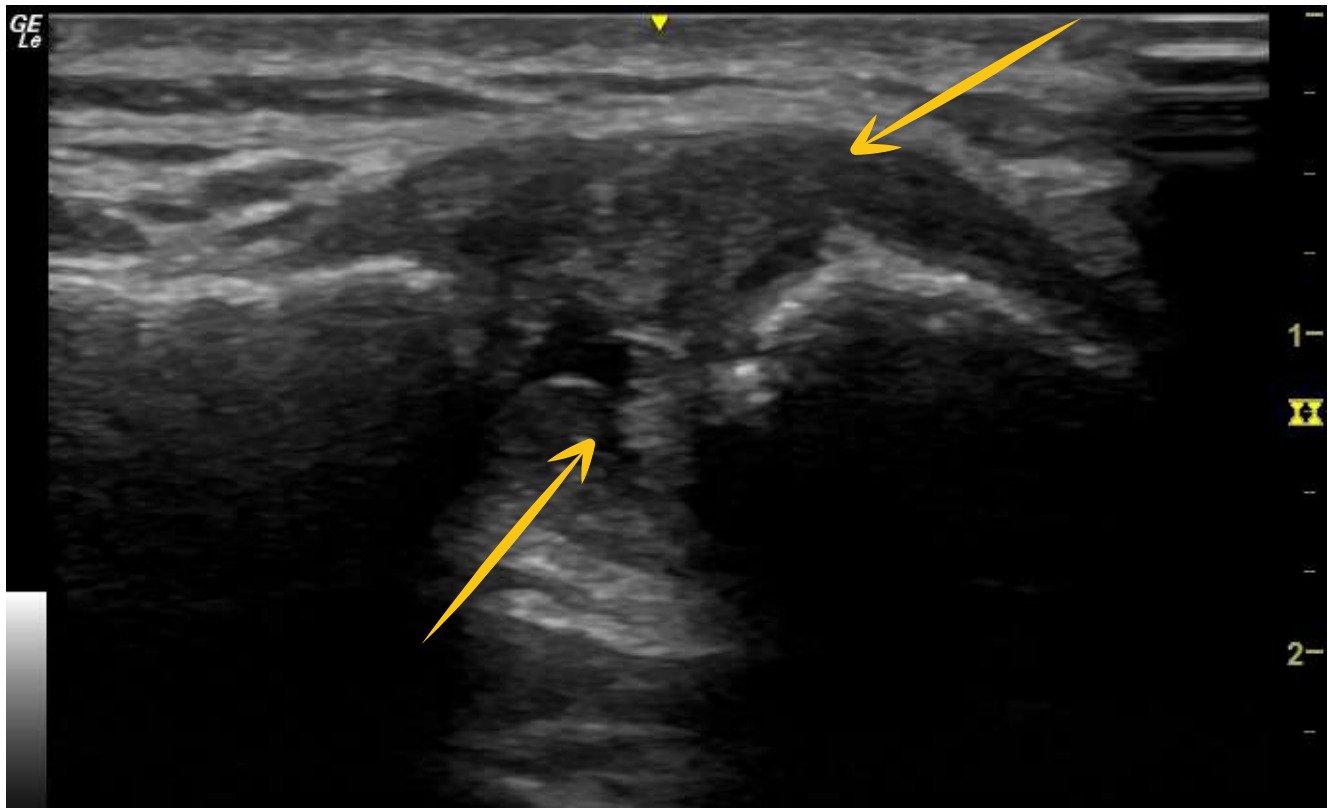

C. Ligamentos Acromioclaviculares

Se observa un abombamiento, aumento del espacio articular, zonas anecoicas y pérdida de ecogenicidad general.

Explicación Pregunta 4

¿Cuál de estas dos fosas olecraneanas es normal?

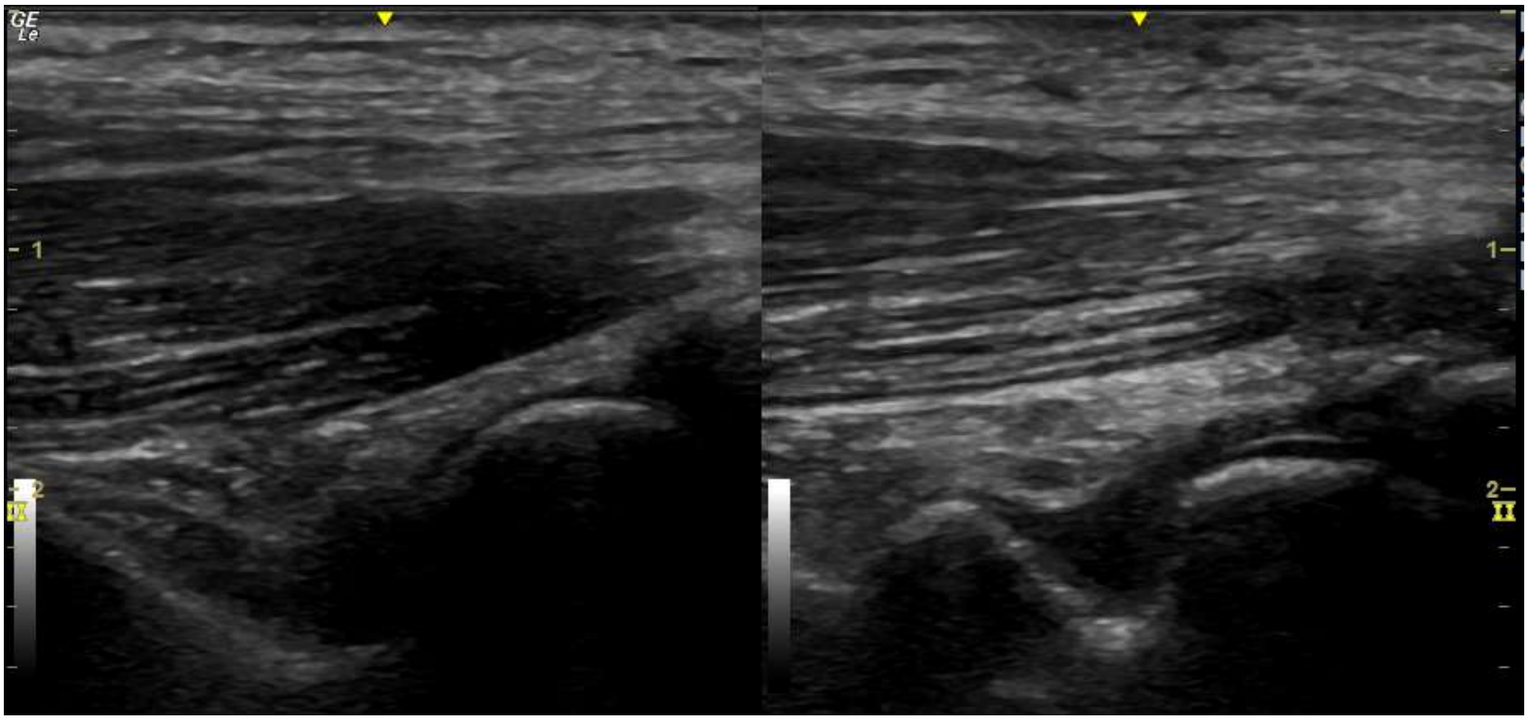

A. Izquierda

En la imagen de la derecha observamos una exóstosis ósea en el interior de la fosa olecraneana.

Explicación Pregunta 5

¿Dónde se encuentra esta afectación?

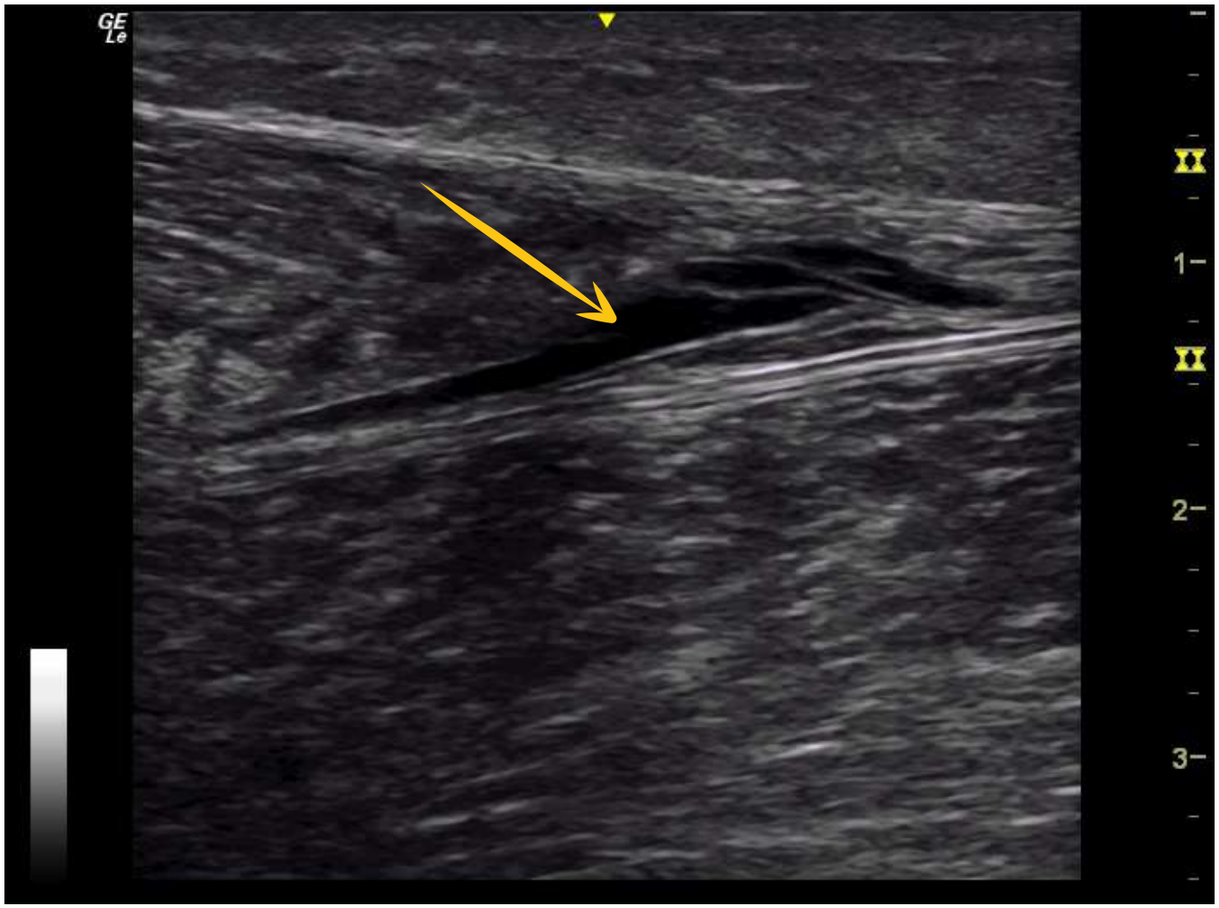

C. Entre Gastrocnemio y Aquiles

Es una de las zonas más habituales de lesión en la pierna, también llamado "Tennis Leg"

ecoline us
ecolineus.com

Explicación Pregunta 6

¿En qué compartimento de la rodilla se ha realizado esta exploración?

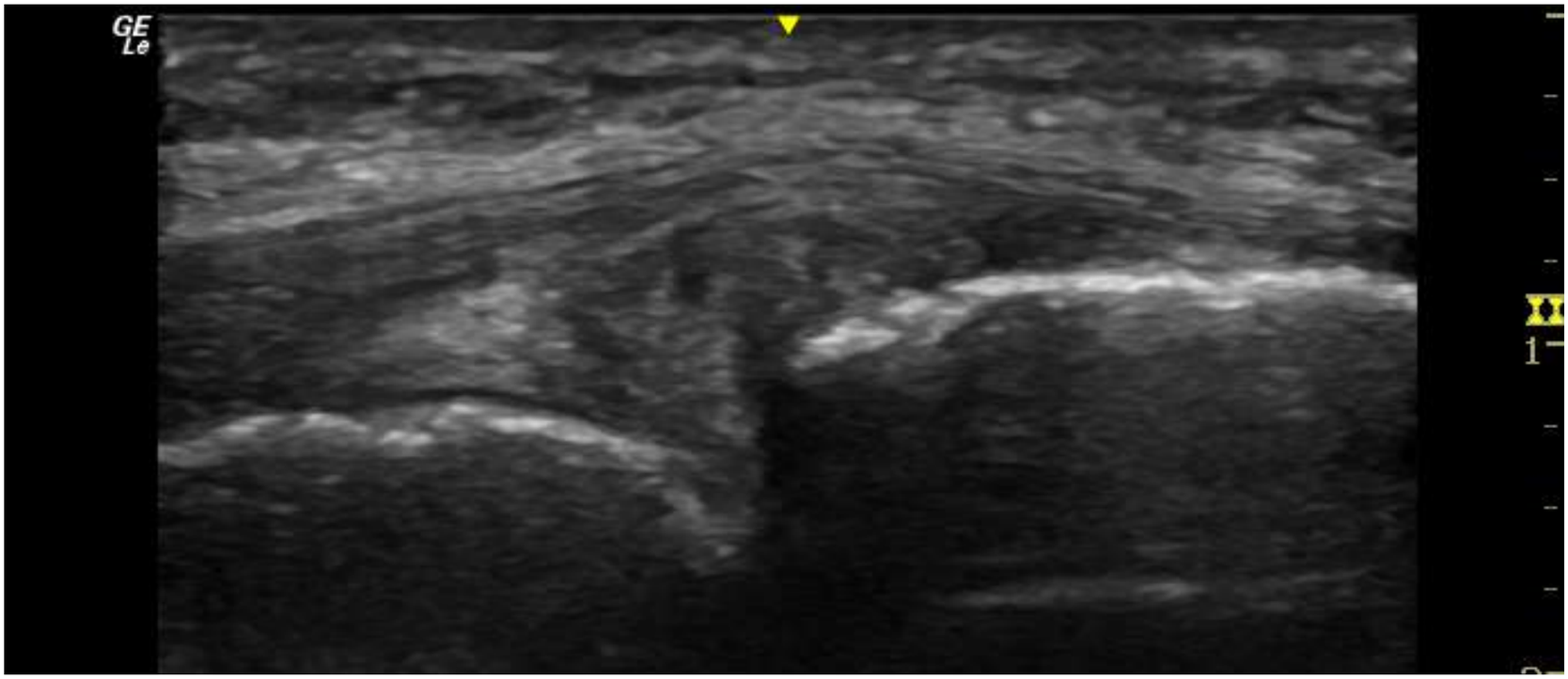

A. Compartimento interno

Es fácil de discriminar porque superficial al menisco se encuentra en longitudinal el Ligamento Lateral Interno.

Explicación Pregunta 7

¿Qué es esta estructura?

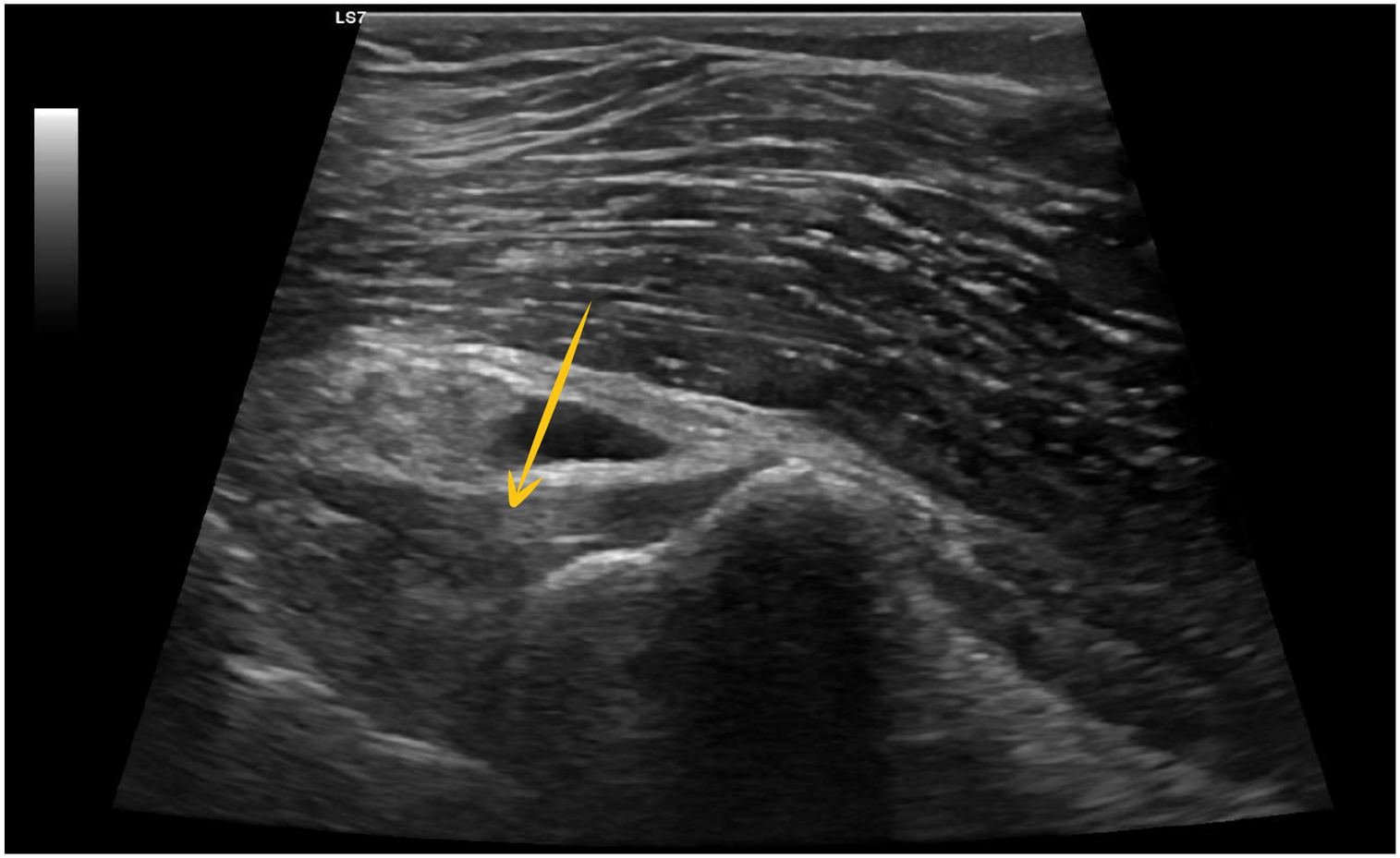

A Ligamento Cruzado Posterior

ecoline us
ecolineus.com

Explicación Pregunta 8

¿Qué estructura se encuentra afectada en esta imagen?

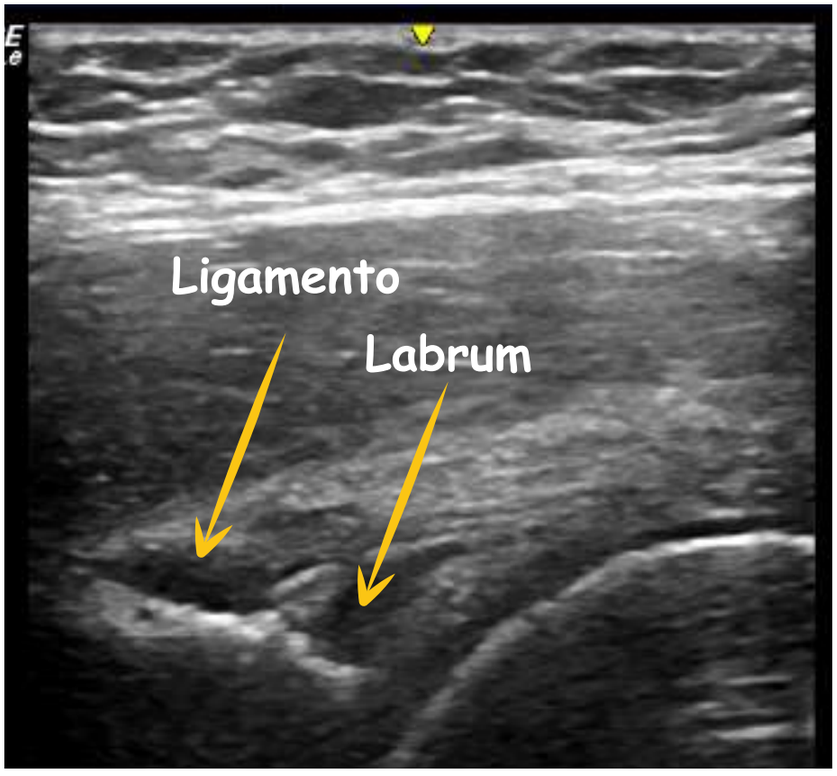

A. Ligamento Iliofemoral

C. Labrum

Han perdido su patrón fibrilar normal con pérdida de ecogenicidad.

ecoline us
ecolineus.com

Explicación Pregunta 9

En este Tendón Epitroclear se observa:

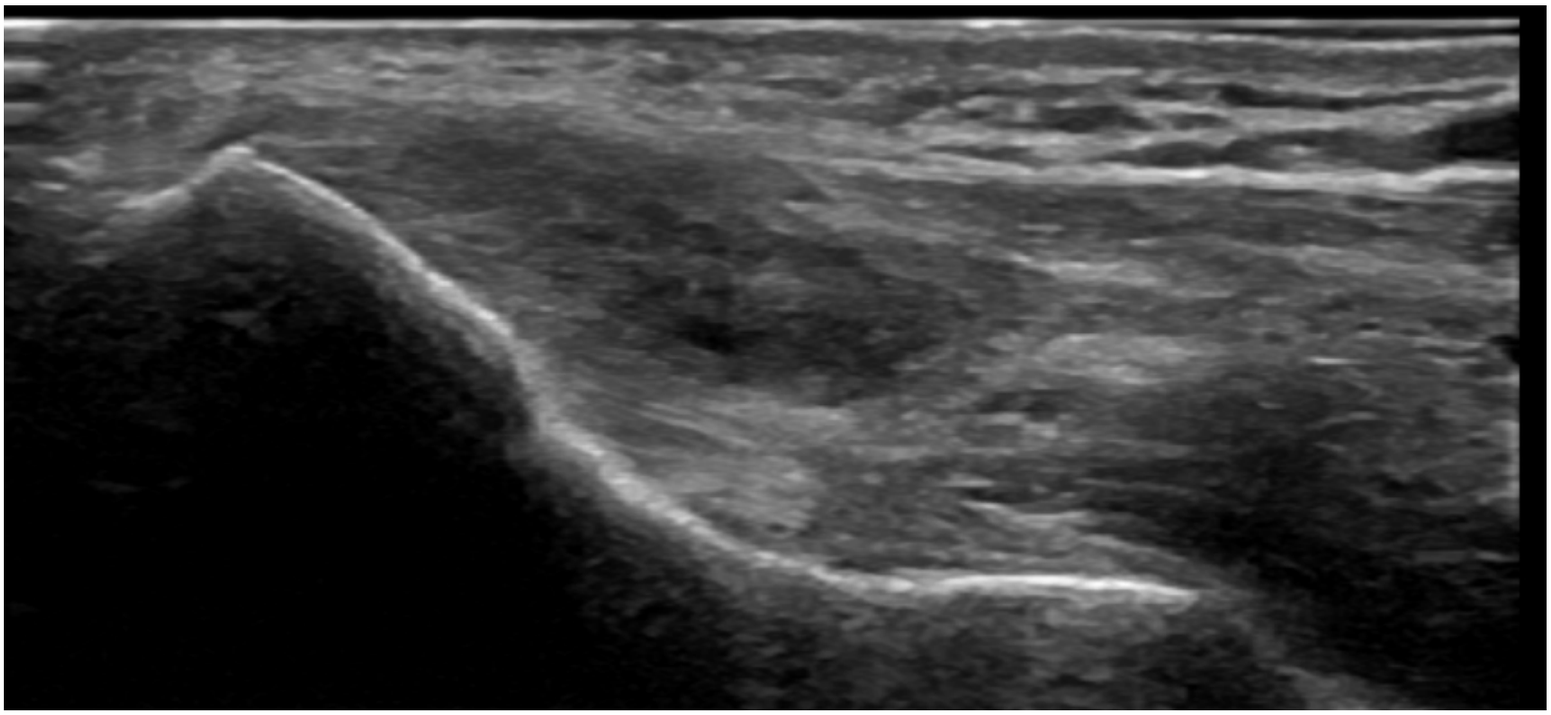

B. Una tendinosis

C. Afectación del Nervio Cutáneo Medial del Antebrazo

Se observa una pérdida del patrón fibrilar, un engrosamiento y pérdida de la ecogenicidad y un ligero engrosamiento superficial al epicóndilo que se corresponde con el Nervio Cutáneo Medial del Antebrazo.

ecoline us
ecolineus.com

Explicación Pregunta 10

¿Qué es esta zona en el interior del Tendón del Supraespinoso?

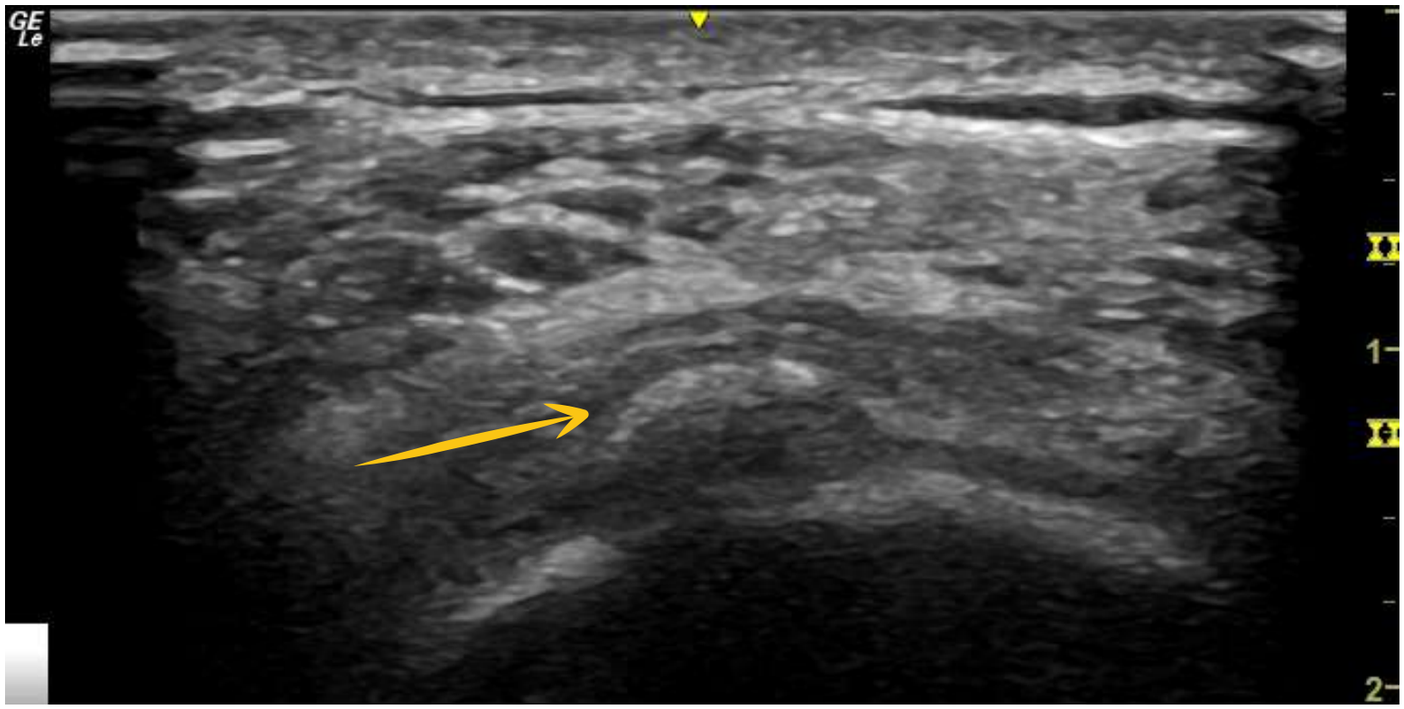

A. Calcificación blanda

Se corresponde con Calcificación blanda porque tiene una sombra tenue.

ecolineus
ecolineus.com

Explicación Pregunta 11

Esta imagen se corresponde con:

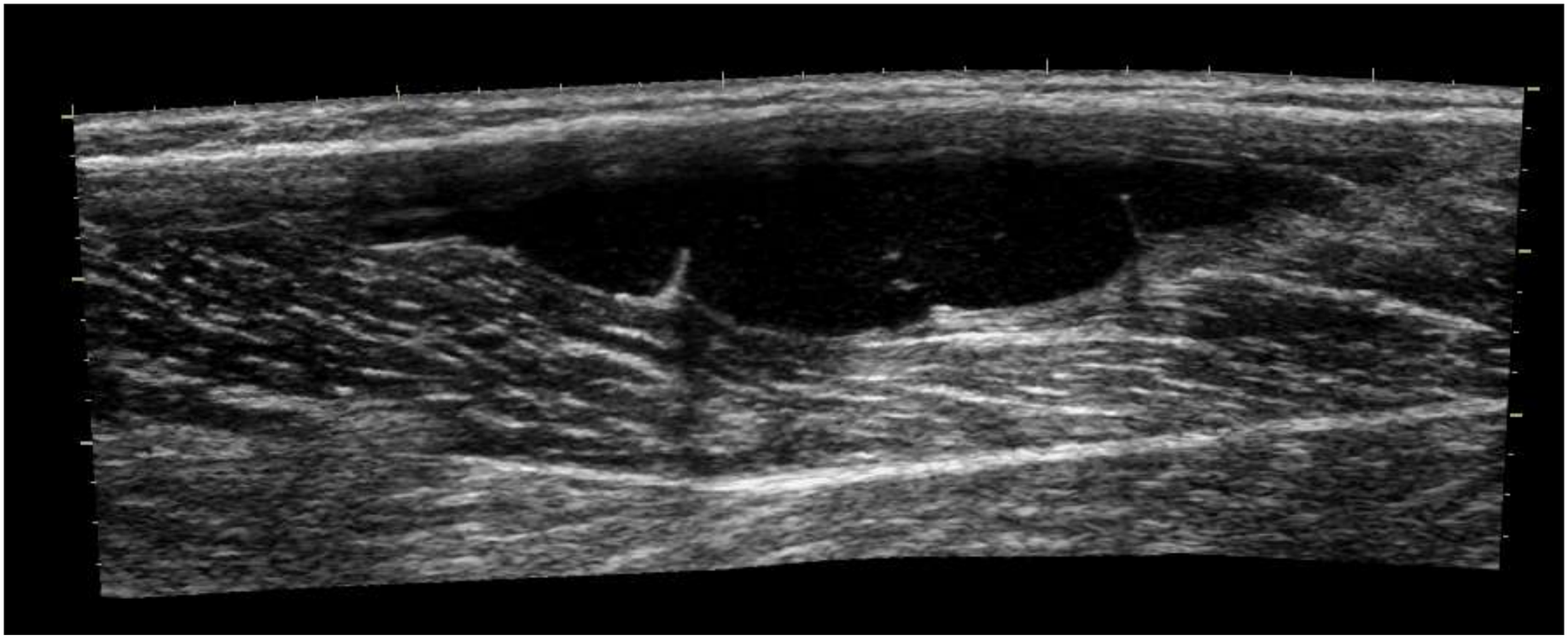

B. Hematoma encapsulado

Porqué los rebordes están engrosados, irregulares y no tienen comunicación con el exterior del hematoma, y ante la presión no se colapsa

Explicación Pregunta 12

¿En qué vientre muscular se encuentra esta afectación?

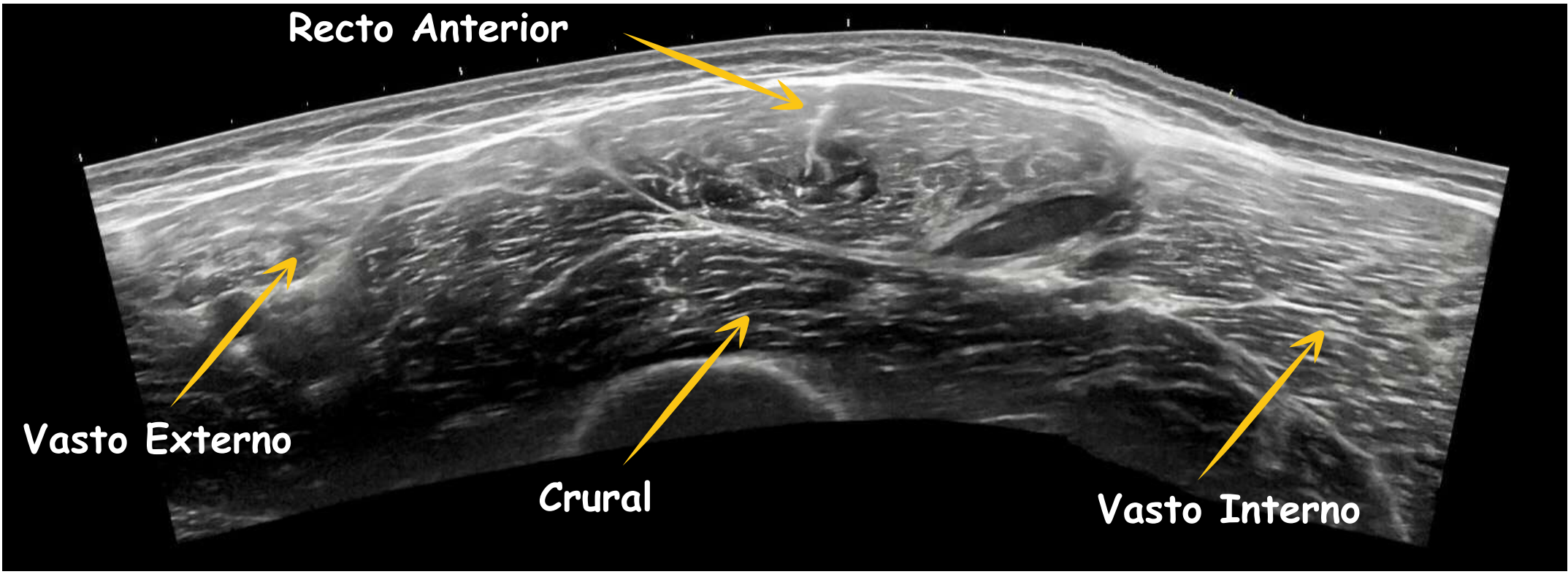

C. Recto Anterior

ecoline us
ecolineus.com

Explicación Pregunta 13

En esta panorámica del Manguito Rotador, ¿qué estructuras hay afectas?

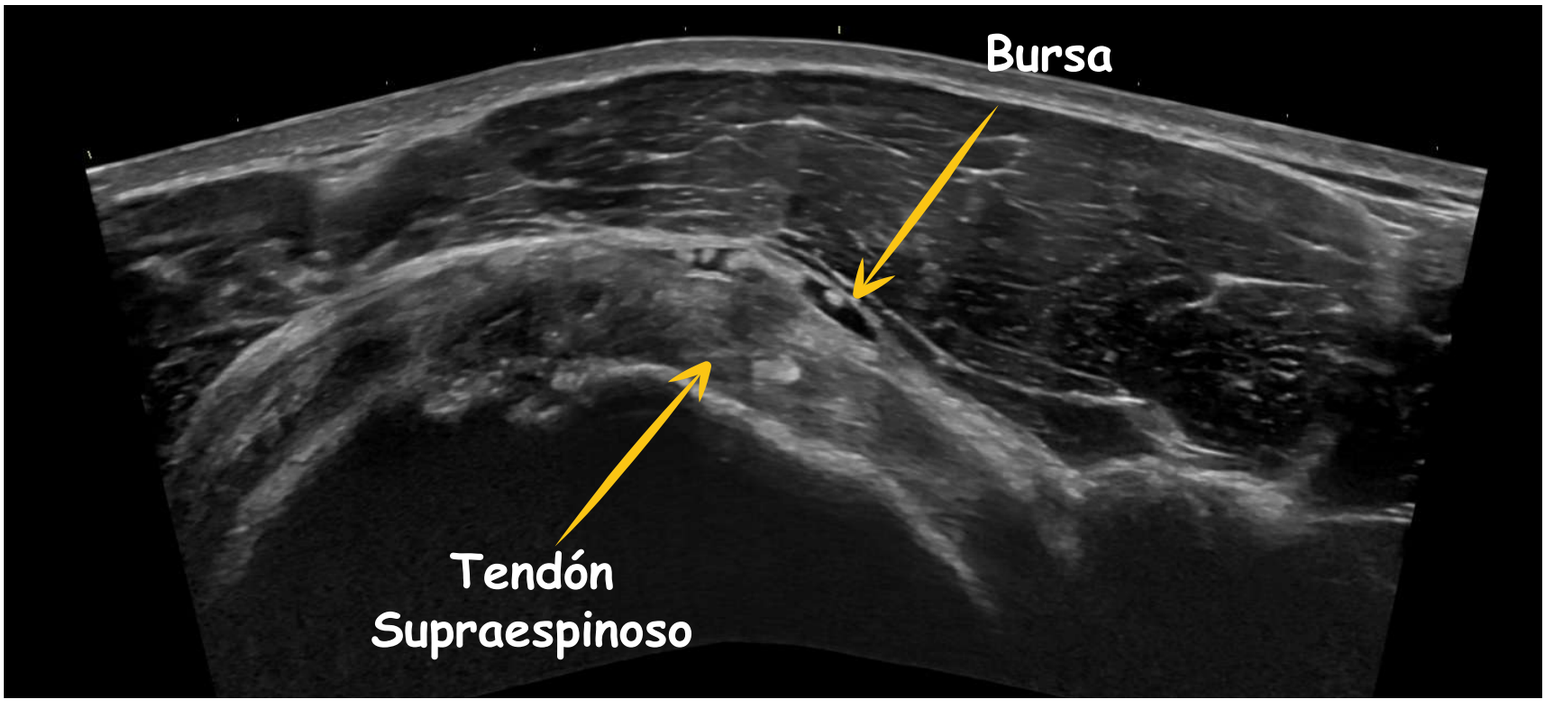

A. Tendón Supraespinoso

B. Bursa

Se observa una pérdida del patrón fibrilar del Tendón con focos anecoicos, pérdida de la ecogenicidad y la cortical erosionada. La Bursa se observa anecoica superficial al Manguito Rotador, en condiciones de normalidad no se debería ver.

Explicación Pregunta 14

¿Qué vemos en el interior del Tendón?

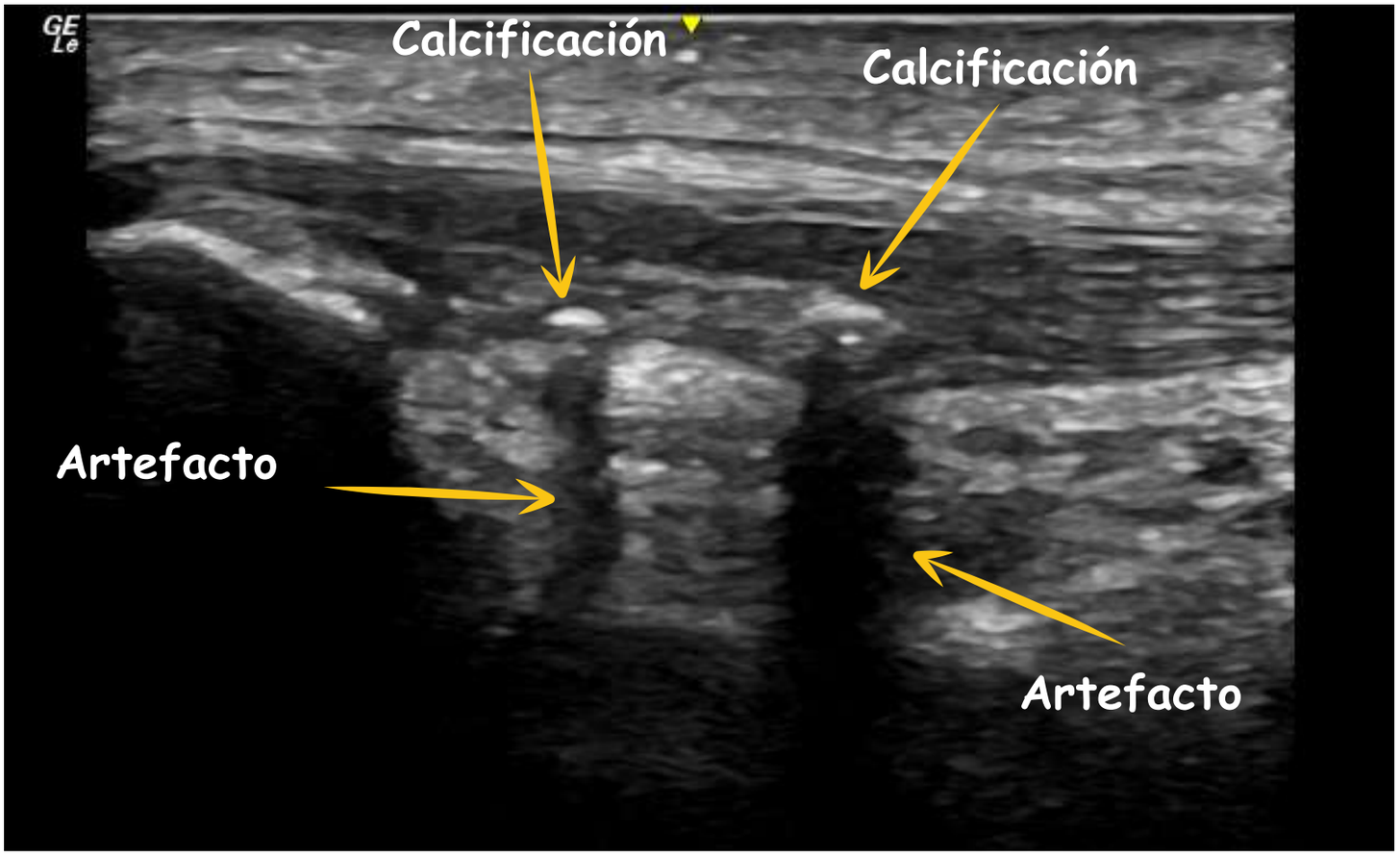

B. Calcificación

C. Artefacto

ecolineus
ecolineus.com

Explicación Pregunta 15

En este corte transversal de los Músculos Flexores del Pie, ¿qué flecha señala un tendón?

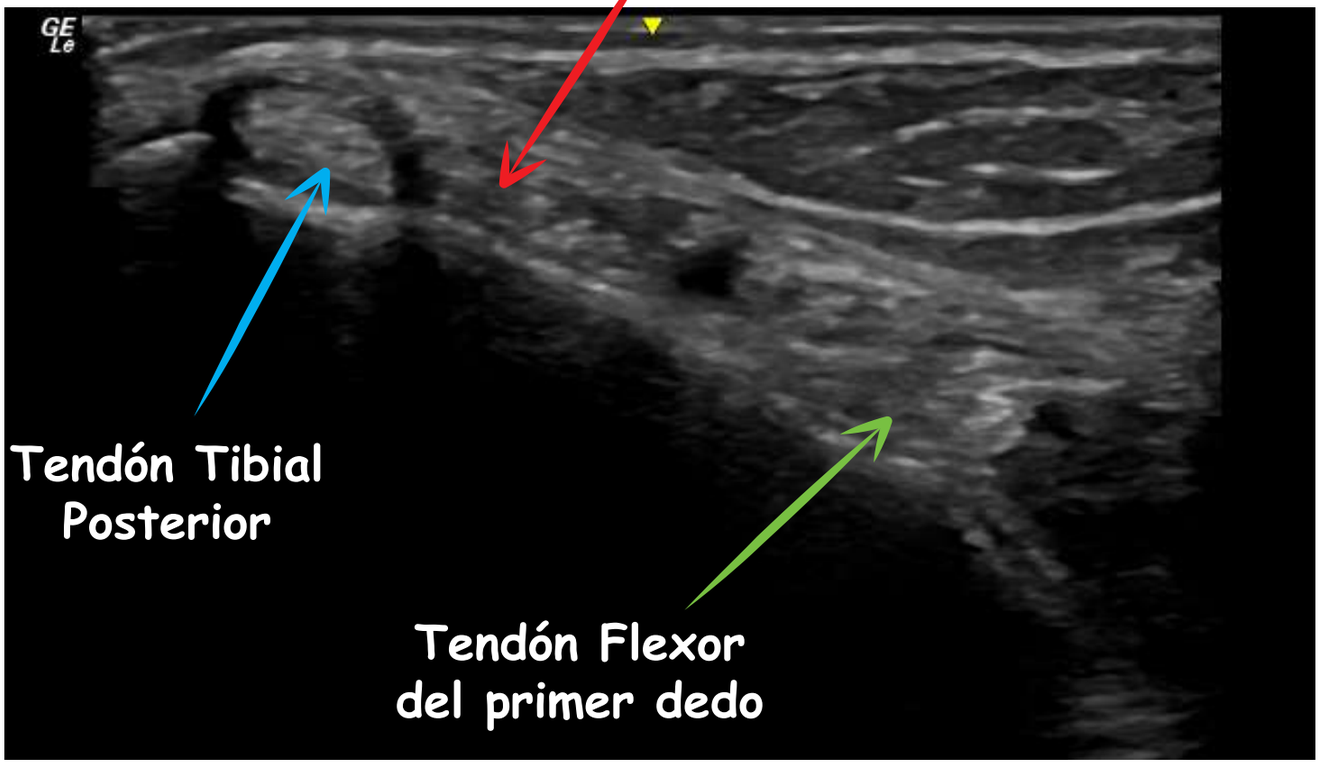

A. Flecha Verde

B. Flecha Roja

C. Flecha Azul

ecoline us
ecolineus.com

Explicación Pregunta 16

¿Qué estructuras vemos en esta imagen?

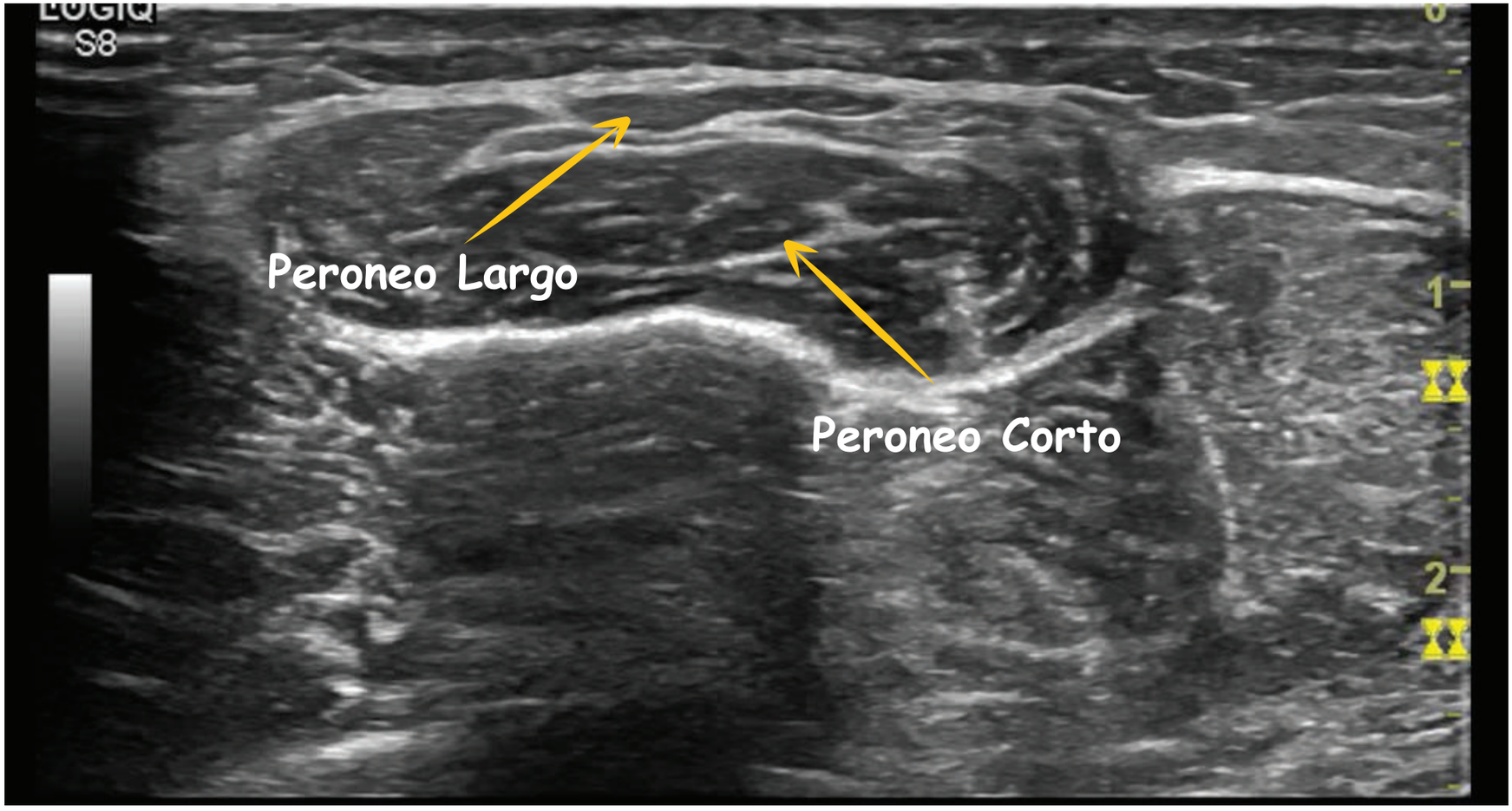

A. Peroneo Corto

B. Peroneo Largo

ecoline us
ecolineus.com

Explicación Pregunta 18

¿Qué observamos en este Tendón Rotuliano?

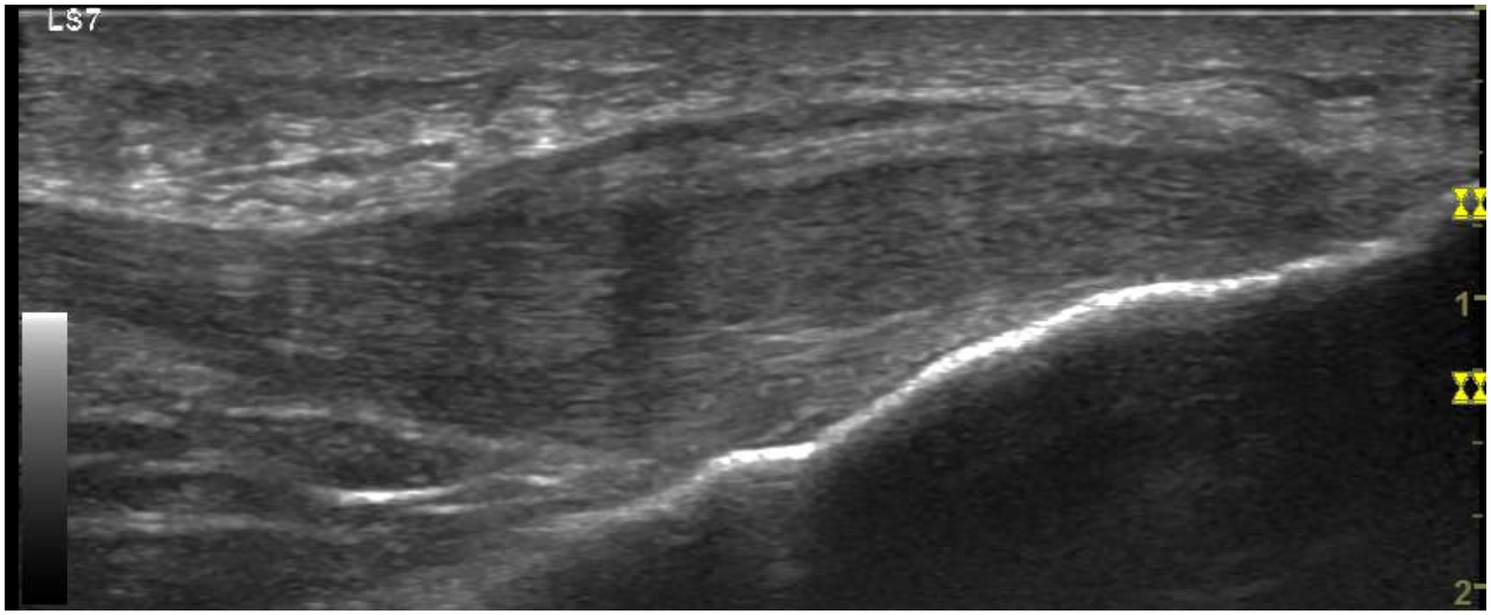

A. Afectación distal del tendón

C. Afectación del Paratendón

Se observa un engrosamiento y pérdida de ecogenicidad del Tendón. Engrosamiento y heterogeneidad del Paratendón.

ecoline us
ecolineus.com

Explicación Pregunta 19

¿En que patología es significativa esta imagen de la cortical articular?

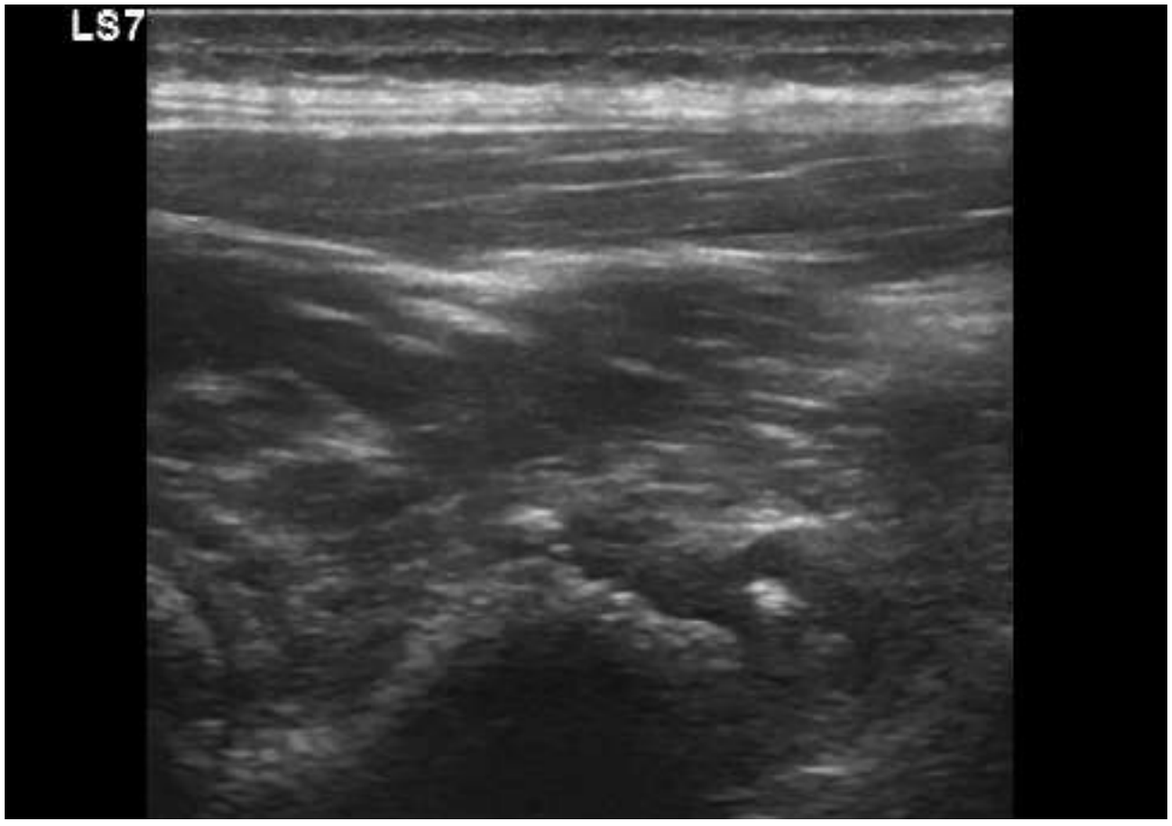

A. Artrosis

Se observan deformidades de la cortical intraarticular de la articulación interapofisaria.

Explicación Pregunta 20

En este Corte Longitudinal del Ligamento Tibioperoneo Anterior, ¿qué es esto?

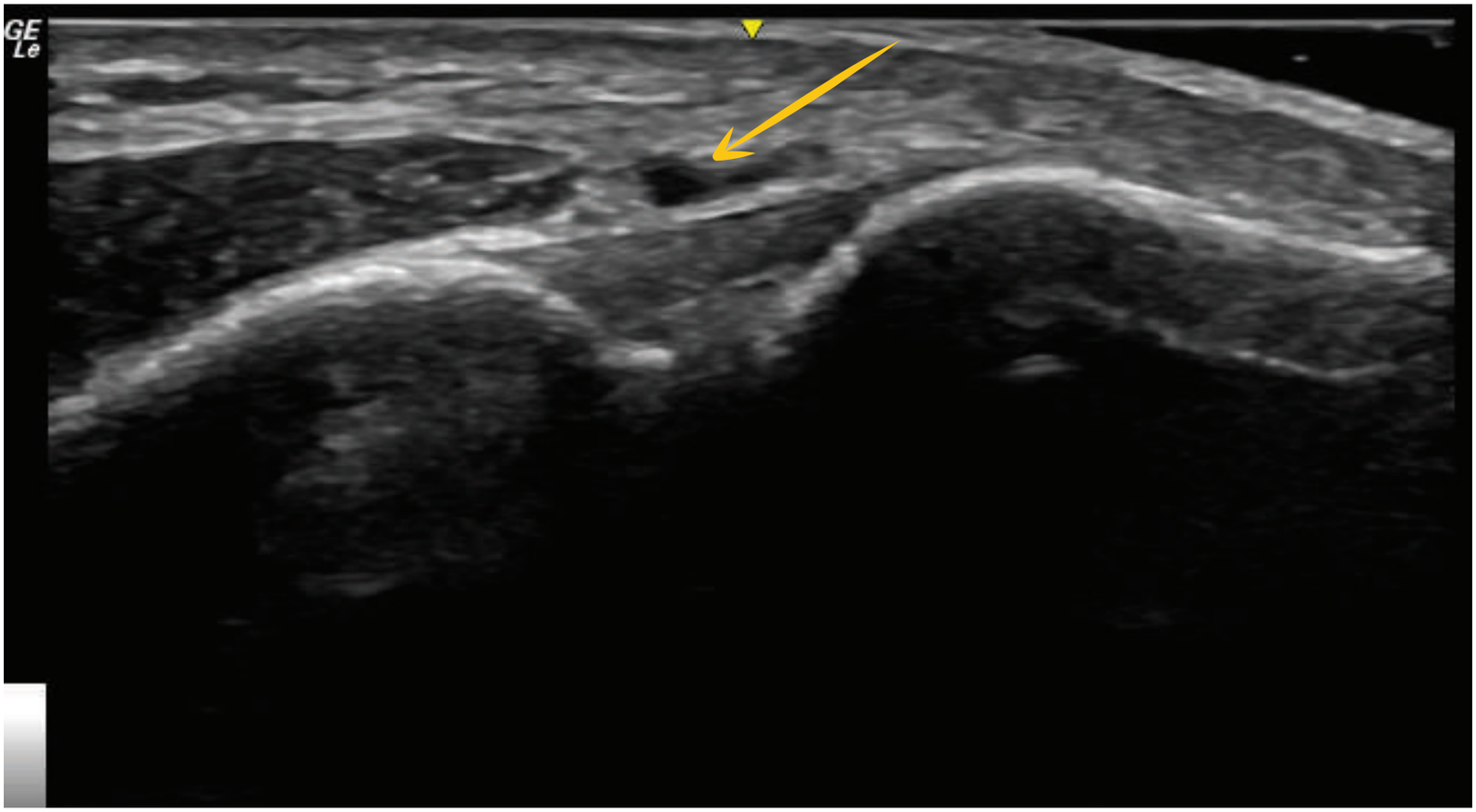

C. Vaso sanguíneo

!GRACIAS!

Esperamos que hayas disfrutado y aprendido con estas 20 preguntas. Estamos preparando más material para que puedas seguir aprendiendo :)

¿Te puedo pedir un favor?

¿Nos dejarías una Reseña en Google y/o Facebook para que la gente conozca la Comunidad de Ecoline US?